Министерство здравоохранения РФ

Государственное образовательное учреждение высшего профессионального образования

МОСКОВСКИЙ ГОСУДАРСТВЕННЫЙ
МЕДИКО-СТОМАТОЛОГИЧЕСКИЙ УНИВЕРСИТЕТ
имени А.И.Евдокимова

Кафедра факультетской хирургии №2 лечебного факультета

ЯЗВЕННАЯ БОЛЕЗНЬ ЖЕЛУДКА И ДВЕНАДЦАТИПЕРСТНОЙ КИШКИ. ОСЛОЖНЕНИЯ ЯЗВЕННОЙ БОЛЕЗНИ.

(клиника, диагностика, хирургическое лечение)

Учебно – методическое пособие для студентов медицинских вузов

Москва 2019 г.

Авторы:

Майорова Ю.Б., доктор мед. наук .

Леонтьева М.С., профессор кафедры факультетской хирургии №2 лечебного факультета МГМСУ им. А. И. Евдокимова, доктор мед. наук.

УДК: 617

ББК 376 4.5

Рецензенты: Чудных С. М, заместитель главного врача по хирургической помощи ГБУЗ МКНЦ им. А. С. Логинова ДЗМ. Д.м.н., профессор.

Щербюк А. Н., профессор кафедры хирургии ФУВ МОНИКИ им. М. Ф. Владимирского.

Настоящее пособие составлено в соответствии с рабочей программой дисциплины «Факультетская хирургия» лечебного факультета, разработанной на кафедре факультетской хирургии №2 лечебного факультета ГБОУ ВПО МГМСУ имени А. И. Евдокимова Минздрава России.

В данном учебно – методическом пособии освещены эпидемиология, классификация, этиологические и патогенетические факторы язвенной болезни. Подробно описаны хирургическая анатомия и физиология желудка и 12-перстной кишки, клиническая картина, лабораторные и инструментальных принципы диагностики и дифференциальной диагностики язвенной болезни и ее осложнений. Авторы останавливается на современных миниинвазивных вмешательствах лечения неосложненных и осложненных форм заболевания. Учебно-методическое пособие содержит набор тестовых и ситуационных задач для оценки как исходного, так и итогового уровня знаний.

Пособие предназначено для студентов 4 и 5 курсов лечебного факультета медицинских вузов, а также для ординаторов слушателей факультета постдипломного образования.

ББК 376 4.5

Издание ГОУ ВПО МГМСУ имени А. И. Евдокимова, 2019

ЦЕЛЬ изучения темы – формирование у студентов профессиональных умений диагностировать, назначить лечение различных клинических форм и осложнений язвенной болезни, а также патологических синдромов, развивающихся после резекций желудка.

Цели внеаудиторной самоподготовки студента (цели исходного уровня):

Студент должен знать:

1. Хирургическую анатомию и физиологию желудка и 12-перстной кищки,
2. Классификацию, эпидемиологию, этиологию и патогенез язвенной болезни (ЯБ).
3. Методы основного и дополнительного обследования больных язвенной болезнью.
4. Клиническую картину всех осложнений язвенной болезни.
5. Клиническую картину «схожих» с осложнениями ЯБ заболеваний: острого холецистита, острого аппендицита, острого панкреатита, тромбоза мезентериальных артерий, расслоения аневризмы брюшной аорты, острой кишечной непроходимости, почечной колики.

Цели изучения темы на занятии (цели заключительные по теме – уровень подготовленности по теме).

Студент должен уметь:

1. Проводить расспрос и физикальное исследование пациентов, выявлять симптомы Василенко, Спижарного, Щеткина.
2. Поставить предварительный диагнозязвенной болезни и ее осложнений.
3. Назначить лабораторно-инструментальные методы исследования для уточнения формы язвенной болезни в зависимости от локализации язвенного дефекта: клинический, биохимический анализы крови, эзофагогастродуоденоскопию, рентгенографию желудка и 12-перстной кишки, эндоскопическое УЗИ, УЗ- исследование органов брюшной полости, обзорную рентгенографию органов грудной и брюшной полостей.
4. Провести дифференциальную диагностику с острым холециститом, острым аппендицитом, острым панкреатитом, тромбозом мезернтериальрных артерий, расслоением аневризмы брюшной аорты, острой кишечной непроходимостью, почечной коликой и поставить окончательный диагноз с указанием стадии ЯБ, локализации язвенного дефекта, наличия осложнений.
5. Назначить комплексную противоязвенную терапию.
6. Установить показания к хирургическому лечению, выбрав правильную тактику операции.

7. Заполнять медицинскую документацию (истории болезни, консультативные заключения, рецепты, направления на лабораторные исследования)

Студент должен владеть методикой расспроса, объективного обследования больного ЯБ, уметь сформулировать предварительный и клинический диагнозы.

Студент должен знать:

1.Этиологию, патогенез ЯБ на различных стадиях ее течения.

2.Клиническое проявление различных осложнений ЯБ.

3. Основные направления комплексного патогенетически обоснованного консервативного лечения больных ЯБ.
4. Показания к хирургическим методам лечения осложнений ЯБ, включая миниинвазивные вмешательства.

Продолжительность занятия - 4 часа

Место проведения занятия – учебная комната и палаты общехирургического отделения, палата интенсивной терапии и реанимации.

Перечень курируемых больных - больные ЯБ в стадии обострения, ремиссии, а также больные пилородуоденальным стенозом, хроническими каллезными язвами, в городских стационарах – госпитализированные пациенты желудочно-кишечными кровотечениями, перфоративными язвами при проведении предоперационного обследования и подготовки к операции.

Перечень наглядных пособий.

В учебной комнате следует иметь электронный носитель или стенд, где должны быть представлены следующие схемы и рисунки:

1) Современная классификация ЯБ и ее осложнений
2) Хирургическая анатомия желудка и 12-перстной кишки.
3) Схема патогенеза ЯБ и ее осложнений.

В учебном классе можно также разместить стенд, где схематически изображены последовательные этапы диагностического и лечебного алгоритмов при различных осложнениях ЯБ.

План проведения практического занятия и распределение времени.

1-й час.

А. Введение…….. 5 мин.

Б. Контроль исходного уровня знаний…… 25 мин.

В. Закрепление знания по теоретическим основам изучаемой темы……..... 15 мин.

Перерыв 10 мин.

2-й час.

Закрепление знаний по этиологии и патогенезу язвенной болезни (ЯБ), клинической симптоматики различных форм ЯБ, осложнений.

А. Анализ жалоб больного, истории настоящего заболевания…… 15мин.
Б. Объективное обследование больного……. 20 мин.
В. Формулировка диагноза и его обоснование……..... 10мин.
Перерыв 10 мин.

3-й час

Формирование умения правильно провести объективное обследование больного, анализировать клиническую картину, ставить диагноз ……..... 45 мин.

Перерыв 10 мин.

4-й час

А. Формирование умения сформулировать и обосновать клинический диагноз и проводить дифференциальный диагноз……10 мин

Б. Изучение основных принципов хирургического лечения неосложненой ЯБ и ее осложнений. Абсолютные и относительные показания к оперативному лечению ЯБ. Виды операций при различных осложнениях ЯБ……... 10мин

В. Определение эффективности занятия…… 20 мин

Г. Заключение преподавателя и задание на самоподготовку к следующему занятию……. 5 мин.

Методика проведения занятия, отработка учебно-целевых вопросов.

Первый час занятия проводится в учебной комнате.

После проверки присутствующих преподаватель останавливается на актуальности изучаемой темы, подчеркивая, что ЯБ является широко распространенным заболеванием. До 8—10 % взрослого населения развитых стран в течение своей жизни болеют язвенной болезнью. В тоже время частота осложненных форм язвенной болезни остается высокой. Так, частота язвенных кровотечений у населения США составляет 19,4 – 57,1, а перфораций – 3,8-14,0 на 100000 населения. Приблизительно такие же показатели и в нашей стране. Общеизвестно, что летальность при оперативных вмешательствах по поводу язвенного кровотечения, перфорации или стеноза в 10-15 раз выше, чем при плановых операциях. Средняя частота летальности по России у больных перфоративной язвой достигает 10% (2018, тезисы Конгресса Московских хирургов).

Каждый студент получает ситуационную задачу для оценки уровня знания. Ответы на поставленные вопросы должны быть краткими, даются в письменном виде. Всего предлагается 3-4 варианта задач с тем, чтобы в ходе занятия преподаватель мог проверить правильность ответа.

Обсуждение узловых вопросов темы. На основании анализа ответов студентов на тестовые задачи преподаватель может сориентироваться, какие разделы темы хуже понятны студентам. В форме дискуссия преподавателя со студентами подробно разбираются все неясные допросы.

Второй час занятия - закрепление знаний. Для их уточнение проводится курация больных ЯБ, как неосложнонной, так и с пилородуоденальным стенозом, пенетрацией, состоявшимся желудочно-кишечным кровотечением или ранее выполненной операцией ушивание перфоративной язвы.

Эта часть занятия проводится в палате отделения.

Студент, курирующий разбираемого больного, докладывает жалобы и анамнез заболевания. При этом преподаватель просит других студентов дать оценку тому или иному симптому или каким-нибудь особенностям в анамнезе заболевания.

Преподаватель проводит объективное исследование больного, спрашивая при этом о диагностической ценности того или иного симптома. Затем 3-4 студента из группы самостоятельно под контролем преподавателя проводят объективное обследование больного. Для совместной курации следует выбирать больного именно осложненной ЯБ, т.к. такая форма заболевания наиболее часто встречаются в повседневной практике врача.

Третий час занятия - самостоятельная курация больных с различными формами ЯБ или ее осложнений. Студенческая группа разбивается на подгруппы на 3-4 человека. Студенты самостоятельно собирают анамнез и проводят объективное исследование больного с учетом схемы, данной в задании на самоподготовку. Необходимо подчеркнуть, что объективное исследование должны провести все студенты для приобретения практических навыков. По окончании обследования больного студенты пишут краткий эпикриз, где отражаются основные клинические симптомы ЯБ, данные объективного исследования. На основании этого формулируется развернутый клинический диагноз и намечаются пути лечения курируемого больного.

В ходе занятия преподаватель поочередно переходит от одной группы студентов к другой, контролируя правильность обследования больного студентами. Студенты демонстрируют преподавателю умение распознавать клинические симптомы заболевания, умение правильно провести объективное исследование больного. Эта часть занятия проводится в палатах.

Формы и возможности УИРС по теме занятия

1. Комплексное консервативное лечение неосложненной язвенной болезни.
2. Современные миниинвазивные способы лечения перфоративной язвы желудка и 12-перстной кишки.
3. Современные миниинвазивные эндоскопические способы лечения желудочно-кишечных язвенных кровотечений.
4. Предоперационная комплпексная подготовка больного декомпенсирован рубцовым ным стенозом выходного отдела желудка.

Карта курируемого больного (заполняется студентами на

практическом занятии).

Ф.И.О. -

Возраст -

Дата госпитализации в стационар -

Жалобы

Местные -

Общие -

Анамнез заболевания

Анамнез жизни

Настоящее состояние больного Status praesens

Кожные покровы и видимые слизистые

Подкожно-жировая клетчатка

Лимфатические узлы

Костно-мышечная система

Система органов дыхания

Система органов кровообращения

Система органов мочевыделения

Система органов пищеварения, Местный статус (St. localis)

Предварительный диагноз

План обследования больного 1.2.3.4.5.6.7.8…

Клинический диагноз

Обоснование диагноза

Дифференциальный диагноз (для данного больного)

Выбор метода лечения больного, показание к экстренной операции

Планируемый вид оперативного вмешательства

ОРИЕНТИРОВОЧНАЯ ОСНОВА ДЕЯТЕЛЬНОСТИ:
Диагностика и лечение язвенной болезни

1.Опрос, выявле-ние жалоб	Жалобы на тупые, ноющие боли в подложечной области,возникающие ночью и натощак, купирующиеся приемами пищи и инъекциями спазмолитиков и анальгетиков, тошноту, изжогу, эпизодическую рвоту, кислым желудочным содержимым, приносящую облегчение на высоте болей.
2. Сбор анамнеза	Начало заболевание – в 2010г, с сезонными весенне-осенними обострениями, с курсами стационарного лечения – и временным терапевтическим эффектом. С 2018г при рвоте отмечает примесь пищи,
3. Объективное обследование	• Состояние — Удовлетворительное • Температура тела — нормальная, • Форма живота — Округлая • Болезненность эпигастральной области — Выражена • Напряжение мышц — Есть, отсутствует • С-м Щеткина — Отрицательный • С-и Василенко. «шума плеска натошак» — Положительный

• Анализ крови:	Лейкоцитоз, ускорение СОЭ, сдвиг формулы влево,
• УЗИ	Признаки наличия жидкости в просвете желудка, увеличение его в размерах
• Рентгеноскопия пищевода и желудка	Признаки нарушения эвакуации из просвета желудка, гастрэктазия
ЭГДС	Желудок увеличен в размерах, содержит остатки пищи и жидкости, привратник значительно деформирован и сужен, для эндоскопа не проходим.

Язвенная болезнь 12-перстной кишки в ст обострения, декомпенсированный стеноз выходного отдела желудка

Предоперационная подготовка.

1. Эвакуация содержимого желудка
2. Установка назоинтестинального зонда
3. Отказ от приема жидкости через рот
4. Антисекреторная
5. Эррадикационная
6. Дезинтоксикационная
7. Инфузионная терапия с коррекцией КЩС
8. Контроль диуреза

- **Хирургическое:**

1. Поддиафрагмальная двухсторонняя стволовая ваготомия
2. Экономная дистальная резекция желудка с ГЭА на выключенной по Ру петле тощей кишки

МЕТОДЫ ОБУЧЕНИЯ студентов 4 курса НА ПРАКТИЧЕСКОМ ЗАНЯТИИ по теме « Язвенная болезнь»

Цель изучения темы	Группа методов	Конкретное обучающее действие
Формирование у студентов профессиональных ***умений диагностировать*** различные формы ЯБ	Выполнение умственных действий	Курация больных в палате
Формирование у студентов профессиональных ***умений диагностировать*** различные формы ЯБ	Выполнение умственных действий	Оценка результатов лабораторных и инструментальных исследований (ультразвукового, рентгенологического, компьютерной томографии) по данным истории болезни, и отдельным результатам анализов и рентгенограмм.
Формирование у студентов профессиональных ***умений диагностировать*** различные формы ЯБ	Выполнение мануальных действий	Пальпация, перкуссия, выявление симптомов локальной болезненности в зоне Шофара, определение методом стетоакустической пальпации нижней границы желудка, Симптом Василенко, Щеткина, Спижарного
Формирование у студентов профессиональных ***умений назначать лечение*** различных форм ЯБ, выставлять показания для хирургического лечения	Выполнение умственных действий	Учебная ролевая игра для диагностической и лечебной тактики при язвенном кровотечении и при перфорации язвы в свободную брюшную полость
Формирование у студентов профессиональных ***умений назначать лечение*** различных форм ЯБ	Выполнение умственных действий	Решение ситуационных задач
Формирование у студентов профессиональных ***умений***	Учебно-исследовательская работа студентов	Просмотр и обсуждение презентаций на тему « Современные

назначать лечение различных форм ЯБ		миниинвазивные эндоскопические методики лечения язвенных кровотечений», подготовленных студентами в рамках самостоятельной внеаудиторной работы.

Примеры обучающих ситуационных задач по теме ЯБ.

1. В приемное отделение доставлен больной К. 38 лет в тяжелом состоянии. Жалобы на многократную рвоту содержимым типа «кофейной гущи», дважды был неоформленный «дегтеобразный» стул.

   Из анамнеза: с 18-ти летнего возраста пациент страдает язвенной болезнью 12-перстной кишки, заболевание протекало с ежегодными сезонными обострениями, во время которых лечился в стационарах – с временными терапевтическими эффектами. В 2010 и 2014гг при обострениях отмечены желудочно-кишечные кровтечения в виде продолжавшейся несколько дней мелены. Лечение – консервативное в виде эндоскопического гемостаза, противоязвенной и гемостатической и кровезаместительной терапии. Настоящее ухудшение состояния – с августа 2019г, когда вновь отметил ноющие боли в животе, уменьшающиеся после еды.

   Обьективно. Температура тела нормальная, кожные покровы и видимые слизистые бледной окраски, сухие, одышка 24 ЧД в минуту. Пульс «нитевидный, частотой 140 уд в 1 минуту, ритмичный. АД 80 и 40 мм рт ст.

   Дыхание над всеми отделами легких проводится, везикулярное, хрипов нет. Тоны сердца приглушены. Живот не вздут, при пальпации мягкий безболезненный, перкутлорные границы печени в пределах нормы, симптом Спижарного отрицательный, желчный пузырь не пальпируется, селезенка не пальпируется, перкуторные границы ее в пределах нормы. Почки не пальпируются, симптом Пастернацкого отрицательный с обеих сторон. Симптом Щеткина отрицательный. Дизурии нет, При пальцевом исследовании прямой кишки патологические образования в стенке кишки на высоте пальца не пальпируются. На пальце перчатки – неоформленные каловые массы черного цвета.

Ваш диагноз? Как расценить состояние больного при поступлении? Что такое шоковый индекс Альговера? Симптом Бергмана?Диагностическая и лечебная тактика, включая хирургическую.?

2. В приемном отделении – пациент В 27 лет, заболел сегодня утром, когда возникли тупые ноющие боли в подложечной области, постепенно переместившиеся в правую подложечную область, не купирующиеся приемома анальгетиков и но-шпы. В течение последующих 12-ти часов интенсивность болей увеличилась, отмечена гипертермия до 38 градусов, слабоасть, тошноты, боли стали иррадиировать в промежность. Ранее подобных состояний больной не отмечал.

Обьктивно: состояние средней тяжести, темп тела 37,8 гр. кожные покровы и видимые слизистые розовой окраски, сухие, ЧД 20 в минуту. Пульс частотой 100 уд в 1 минуту, ритмичный. АД 110 и 70 мм рт ст.
Дыхание над всеми отделами легких проводится, везикулярное, хрипов нет. Тоны сердца приглушены. Живот не вздут, при пальпации болезненный в правой подвздошной области, где отмечается напряжение прямых мышц и положительный Симптом Щеткина, перкутлорные границы печени в пределах нормы, симптмо Спижарного отрицательный, желчный пузырь не пальпируется, селезенка не пальпируется, перкуторные границы ее в пределах нормы. Почки не пальпируются, симптом Пастернацкого отрицательный с обеих сторон. Дизурии нет, При пальцевом исследовании прямой кишки патологические образования в стенке кишки на высоте пальца не пальпируются. Определяется болезненность при пальпации передней стенки кишки и незначительное нависание. На пальце перчатки – каловые массы коричневого цвета.
При обзорной рентгеноскопии орагнов грудной и брюшной полости – без патологических изменений. Пневматоз правой иоловины ободочной кишки. При УЗИ червеобразный отросток не виден, вокруг купола слепой кишки - незначительное количество жидкости.
Больной экстренно оперирован с диагнозом *острый аппендицит*. При ревизии в брюшной полости в области правого латерального канала и вокруг купола слепой кишки – около 200 мл мутного выпота. Червеобразный отросток не изменен.
Ваш диагноз? Хирургическая тактика? Как продолжите вмешательство?

Ответы на обучающие ситуационные задач по теме ЯБ.

1. Язвенная болезнь 12-перстной кишки, стадия обострения,повторное желудочно-кишечное кровотечение (гематомезис, мелена), геморрагический шок. Шоковый индекс Альговера – отношение ЧСС к величине систолического давления (ШИ) . У нашего пациента ШИ равен 1,75. Следовательно, у него шок Шст., т.е , кровопотеря боле 40% ОЦК. Симптом Бергмана – это исчезновение пептических болей на фоне кровотпечения в просвет желудка, т к кровь является белковой средой и нейтрализует агрессивное действие соляной ислоты. Больному показаны реанимационные лечебные мероприятия для стабилизации гемодинамических показателей, восполнение ОЦК, ОЦП, кровопотери, противоязвенная, гемостатическая терапия, экстренная ЭГДС для выяснения источника кровотечения, попытка эндогемостаза, если это не степенб Форрест 1А. Затем – отсроченная операция - стволовая ваготомия в сочетании с антрумэктомией (при язве желудка) или в сочетании с дренирующей операцией (при язве 12-перстной кишки).

   При экстренной операции, на фоне продолжающегося кровотечения выполняют стволовую ваготомию с иссечением язвы в сочетании с пилоропластикой.

2. У больного – язвенная болезнь 12-перстной кишки, впервые выявленная язва, прикрытая перфорация язвы в свободную брюшную полость, распространенный серозный перитонит.

   Показана верхняя срединна лапаротомия, если позволяют техническое оснащение и квалификация хирурга, лапароскопически яшивание язвенного

дефекта в поперечном направлении двумя рядами швов (при язве 12-перстной кишки) или иссечение краев язвенного дефекта желудка с последующим ушиванием. Промывание брюшной полости растворами антисептиков и дренирование подпеченочного пространства , малого таза и области ушитого перфоративного отверстия. После операции – курс противоязвенной эррадикационной тарапии, антибиотикотерапия.

ПЕДАГОГИЧЕСКИЙ КОНТРОЛЬ

1.Методы педагогического контроля в соответствии с целями изучения дисциплины «Хирургические болезни». Специальность «Лечебное дело»

Раздел «Факультетская хирургия» Тема «Язвенная болезнь».

№	Цели	Методы контроля	Конкретное контролирующее действие
Цели внеаудиторной самоподготовки (цели исходного уровня). ***Студент должен знать*:**			
1	**…**этиологию, патогенез ЯБ, классификацию, осложнения ЯБ	тестирование	карта с тестовыми заданиями
2	**…**методы обьективного и лабораторного и инструментального обследования больных ЯБ и ее осложнений	тестирование	карта с тестовыми заданиями
3	…клиническую картину неосложненной ЯБ желудка и 12-перстной кишки и всех основных осложнений	тестирование	карта с тестовыми заданиями
4	…клиническую картину всех «схожих» с осложненной ЯБ заболеваний: острого аппендицита, острого холецистита, почечной колики, острого панкреатита, ОКН, артерио-мезентериального тромбоза, разрыва аневризмы брюшной аорты	тестирование	карта с тестовыми заданиями
5	…методы комплексной противоязвенной терапии, абсолютные и относительные показания к хирургическому лечению ЯБ	тестирование	карта с тестовыми заданиями

Цели изучения темы на занятии (цели заключительные по теме «Язвенная болезнь» - уровень подготовленности по теме). **Студент должен уметь:**			
1.	проводить расспрос и физикальное исследование пациентов ЯБ, выявлять клинические симптомы локальную болезненность в зоне Шофара, симптомы Василенко, Щеткина, Спижарного	экспертный	Опрос (вопрос – ответ)
2.	поставить предварительный диагноз ЯБ на основании клинической картины	экспертный	курация больных в палате
3.	назначить лабораторно-инструментальные методы обследования: общий, биохимические анализы крови, УЗИ, обзорную рентгенографию органов брюшной полости, рентгенографию пищевода, желудка и 12-перстной кишки, ЭГДС.	экспертный	решение ситуационных задач
4.	провести дифференциальную диагностику перфоративной язвы с острыми хирургическими заболеваниями органов брюшной полости: *ОКН*, острым холециститом, острым аппендицитом, острым панкреатитом	экспертный	решение ситуационных задач
5	провести дифференциальную диагностику желудочно-кишечного кровотечения из язвы желудка или 12-перстной кишки с кровотечением из ВРВ пищевода, синдромом Мелори-Вейса, рака желудка.	экспертный	решение ситуационных задач

Задания по теме «Язвенная болезнь», сформулированные в тестовой форме для студентов 4-го курса по дисциплине «Хирургические болезни» специальности «Лечебное дело». Раздел Факультетская хирургия.

Тесты исходного уровня знаний.

Выберите один или несколько правильных ответов.

1.Основные симптомы язвенного кровотечения:

1. рвота содержимым типа «кофейной гущей»
2. дегтеобразный стул
3. эритропения
4. рвота алой кровью
5. лейкоцитоз

2.Операцией выбора при прободной язве желудка в условиях гнойного перитонита является:

1. резекция 2/3 желудка
2. стволовая ваготомия с пилоропластикой по Джадду
3. ушивание перфорации
4. СПВ с пилоропластикой по Джадду
5. стволовая ваготомия с антрумрезекцией по Ру

3.Для язвенной болезни 12-перстной кишки не характерно:

1. большая распространенность заболевания по сравнению с желудочными язвами
2. более частое развитие у мужчин
3. преимущественная частота заболеваемости образование в молодом возрасте
4. более упорное, чем при желудочной язве, течение
5. злокачественное перерождение

4. Напряжение мышц правой подвздошной области при перфорации дуоденальной язвы объясняется:

1. иррадиацией боли
2. поступлением воздуха в брюшную полость
3. затеканием желудочного содержимого в правый боковой канал
4. вторичным тифлитом
5. висцеро-висцеральными связями с червеобразным отростком

5.Операцией выбора при язвенной болезни, осложненной стенозом выходного отдела желудка является:

1. антрумэктомия по Ру с ваготомией
2. ваготомия с пилоропластикой
3. СПВ
4. проксимальная резекция желудка
5. резекция 2/3 желудка

6.Препараты, не используемые при язвенном кровотечении :

1. Н-2 – блокаторы гистаминорецепторов
2. аминокапроновая кислота
3. фраксипарин

4. этамзилат
5. нативная или свежезамороженная плазма

7. Абсолютными показанием к операции при дуоденальной язве не является:

1. пенетрация
2. желудочно-кишечное кровотечение
3. стеноз выходного отверстия желудка
4. острая язва
5. перфорация в свободную брюшную полость

8.Гастроскопия при язвенной болезни не позволяет определить:

1. скорость или задержку эвакуации из желудка
2. локализацию язвенного дефекта
3. наличие инфильтративного воспалительноговала
4. размеры язвенного дефекта

9.Рентгенологическое исследование желудка и 12-перстной кишки при язвенной болезни позволяет верифицировать:

1. скорость эвакуации из желудка
2. локализацию язвенного дефекта
3. наличие инфильтративного вала
4. размеры язвенного дефекта
5. гистологическое строение биоптата язвы

10.Необходимые исследования у больного с хронической язвой желудка:

1. эндоскопическое исследование
2. УЗИ органов брюшной полости
3. биопсия язвы и плановое гистологическое исследование биоптата
4. рентгенологическое исследование пищевода, желудка и 12-перстной кишки
5. колоноскопия

Тесты заключительного уровня знаний.

Выберите один или несколько правильных ответов.

11.Вынужденное положение больного с приведенными к животу ногами характерно для:

1. обострения язвенной болезни
2. стенозирующей язвы
3. перфоративной язвы
4. кровоточащей язвы
5. пенетрирующей язвы

12.При кровоточащей язве тела желудка радикальной операцией является:

1. клиновидное иссечение кровоточащей язвы
2. антрумрезекция в сочетании со стволовой ваготомией
3. прошивание кровоточащей язвы
4. операция Джадда
5. гастроэнтеростомия

13.При кровоточащей язве тела желудка паллиативной операцией при тяжелом состоянии больного является:

1. перевязка левой желудочной артерии
2. лигирование сосуда в язве
3. гастротомия. прошивание кровоточащей язвы
4. клиновидное иссечение язвы
5. эндоскопический аргоно-плазменный гемостаз.

14.Клиническим проявлением демпинг-синдрома не является:

1. выраженный болевой синдром
2. холодный пот
3. слабость
4. диарея
5. снижение АД

15.Наиболее простым и информативным методом диагностики перфоративных язв является:

1. ФГДС
2. УЗИ брюшной полости
3. лапароцентез
4. ЭКГ
5. обзорная рентгеноскопия органов брюшной полости

16.Для кровоточащей язвы 12-перстной кишки не характерно:

1. рвота содержимым типа « кофейной гущи»
2. усиление болей в животе
3. снижение уровня гемоглобина, количества эритроцитов
4. мелена
5. снижение ОЦК, ОЦП

17.Методом эндоскопической остановки язвенного кровотечения не является:

1. электрокоагуляция
2. орошение язвы ваготилом
3. нанесение полимерной пленки
4. лазерная коагуляция
5. прошивание кровоточащего сосуда

18.Термин «гематемезис» означает:

1.рвоту содержимым типа « кофейной гущи»
2.кровохарканье
3.рвоту желчью
4.дегтеобразный кал
5.примесь алой крови в кале

19.Наиболее частым осложнением язвы передней стенки 12-перстной кишки является:

1. перфорация
2. кровотечение
3. пенетрация в головку поджелудочной железы
4. малигнизация
5. пенетрация в гепатодуоденальную связку

20.Для стеноза привратника не характерно:

1. рвота пищей, съеденной накануне
2. напряжение мышц брюшной стенки
3. отрыжка «тухлым»
4. "шум плеска" в желудке натощак
5. задержка бариевой взвеси в желудке

6. снижение массы тела

21.Тактика при продолжающемся рецидивном профузном язвенном кровотечении:

1. гемостатическая терапия
2. применение зонда Блэкмора
3. отсроченная операция
4. экстренная операция
5. плановая операция

22.Основной рентгенологический признак перфоративной язвы:

1. пневматоз толстой кишки
2. чаши Клойбера
3. свободный газ в брюшной полости под куполами диафрагмы
4. раздутые петли тонкой кишки
5. выпот в плевральной полости

23.Объем операции при язве выходного отдела желудка:

1. гастрэктомия
2. дистальная субтотальная резекция желудка
3. проксимальная субтотальная резекция желудка
4. антрумэктомия со стволовой ваготомией
5. СПВ

24.Термин «мелена» означает:

1. кровавую рвоту
2. кровохарканье
3. рвоту содержимым типа «кофейной гущи»
4. дегтеобразный стул
5. примесь алой крови в кале

25.Характер оперативного вмешательства при прободной язве определяется; сочетанные с перфорацией осложнения

1. каллезными краями язвы
2. степенью выраженности перитонита
3. квалификацией хирурга

4. тяжестью состояния больного
5. локализацией язвы

26.Дренирующие желудок операции при язвенной болезни - это:

1. пилоропластика по Гейнеке-Микуличу
2. гастростомия
3. пилоропластика по Финнею
4. пилоропластика по Джадду-Танака
5. гастродуоденостомия по Жабуле
6. гастрэктомия
7. гастроэнтероанастомоз
8. антральная резекция желудка

27.Боли при язве двенадцатиперстной кишки возникаюьт:

1. сразу после еды («ранние»)
2. во время еды
3. натощак, через 2-3 часа после еды («поздние»)
4. ночью
5. после приема жирной пищи
6. после приема мясной пищи

28. Боли при язве желудка возникают:
1. сразу после еды («ранние»)
2. во время еды
3. натощак, через 2-3 часа после еды («поздние»)
4. ночью
5. после приема жирной пищи
6. после приема мясной пищи

29.Абсолютные показания к операции при язвенной болезни:

1. перфорация язвы
2. профузное кровотечение
3. длительный язвенный анамнез
4. декомпенсированный стеноз привратника
5. малигнизация язвы

30.Относительные показания к операции при язвенной болезни:

1. пенетрация язвы
2. перфорация в анамнезе

3. повторные кровотечения в анамнезе
4. длительный «язвенный» анамнез, частые обострения болезни, короткие периоды ремиссии,временный терапевтический эффект от лечения
5. экономичекие проблемы больного (стоимость фарм-препаратов)
6. впервые выявленная язва 12-перстной кишки

31.Наиболее частая локализация язвы двенадцатиперстной кишки:

1. луковица
2. нисходящая часть
3. верхне-горизонтальная часть
4. вертикальная ветвь
5. нижне-горизонтальная часть

32..Для прободной язвы желудка в первые 6 часов не характерно:

1. интенсивные боли в животе
2. «доскообразный» живот
3. исчезовение печеночной тупости – симптом Спижарного
4. вздутие живота
5. "серп" газа под куполом диафрагмы

33.Ваготомия с пилоропластикой показана при перфорации:

1. хронических дуоденальных язв
2. симптоматических язв
3. ювенильных язв без признаков хронического процесса
4. медиагастральных язв
5. дуоденальных язв при синдроме Золлингера – Эллисона

34.При субкомпенсированном пилородуоденальном стенозе отмечают:

1. метаболический алкалоз
2. метаболический ацидоз
3. гипокалиемия
4. гиперкалиемия
5. гипохлоремия
6. обезвоживание
7. анасарка
8. азотемия, олигурия, анурия

35. При декомпенсированном пилородуоденальном стенозе отмечают:

1. метаболический алкалоз
2. метаболический ацидоз
3. гипокалиемия

4. гиперкалиемия
5. гипохлоремия
6. обезвоживание
7. анасарка
8. азотемия, олигурия, анурия

ОТВЕТЫ на тестовые задания.

Номер вороса	Номера правильных ответов
№ 1	1) 2), 3), 4)
№ 2	3)
№ 3	5)
№ 4	3)
№ 5	1), 5)
№ 6	3)
№ 7	4)
№ 8	1)
№ 9	1)
№ 10	1), 2), 3),4)
№ 11	3)
№12	2)
№13	3), 5)
№14	1)
№15	5)
№16	2)
№17	5)
№ 18	1)
№ 19	1)
№ 20	2)
№ 21	4)
№ 22	3)
№ 23	4)
№ 24	4)
№ 25	2), 3), 4)
№ 26	1), 3), 4), 5)
№ 27	3),4)
№ 28	1)
№ 29	1),2),4),5)
№ 30	1),2),3),4),5)
№ 31	1)
№ 32	4)
№ 33	1)
№34	1) ,3),5),6)
№35	2),4),5),6),8)

ПЛАН практического ЗАНЯТИЯ со студентами 4 курса
по теме «Язвенная болезнь»
(хронокарта учебной деятельности по минутам)

№	**Деятельность слушателя и/или преподавателя** (конкретный метод обучения и/или контроля)	**Время (мин)**	**Число работавших учащихся**	**Среднее время работы одного студента**
1	Тестовый контроль исходного уровня подготовки к занятию (письменно)	**10**	**10**	**10**
2	Демонстрация преподавателем особенностей клинической форм ЯБ, методов клинического обследования, особенности методов инструментального обследования (УЗИ, рентгенография, лабораторная диагностика, ЭГДС)	**20**	**0**	**0**
3	Самостоятельная работа студентов в отделении по курации больных различными формами язвенной болезни	**30**	**10**	**30**
4	Написание мини-истории болезни по курируемому больному с формулировкой клинического диагноза обоснованием плана обследования больного	**20**	**10**	**20**
5	Самостоятельная работа студентов по решению ситуационных задач по теме «Язвенная болезнь» под контролем преподавателя. Проведение ролевых игр	**70**	**10**	**70**
6	Анализ результатов тестового контроля исходного уровня	**10**	**10**	**10**

7	Ответы преподавателя на вопросы студентов, возникших по ходу практического занятия	**10**	**5**	**0,5**
8	Заключительный тестовый контроль по теме	**10**	**10**	**10**
ВСЕГО		**180**		**150,5**
Время активной работы одного слушателя в % от времени всего занятия				**83,6%**

СРЕДСТВА ОБУЧЕНИЯ

1. Информационные:

1. Учебник «Хирургические болезни» под ред. акад РАН М.И.Кузина, Москва, ГЭОТАР 2014, 343 – 353 с.
2. Учебник «Хирургические болезни» под ред. Акад. РАН А.Ф.Черноусова, Москва ГЭОТАР, 2010
3. Клиническая хирургия Национальное руководство. В.С.Савельев, Москва, ГЭОТАР, 2010

2. Материально-техническое обеспечение практического занятия на кафедре:

Использование палат, лабораторий, лабораторного и инструментального оборудования, учебных комнат для работы студентов.

Мультимедийный комплекс (ноутбук, проектор, экран), телевизор, видеокамера, слайдоскоп, видеомагнитофон, ПК, видео- и DVD проигрыватели, мониторы. Наборы слайдов, таблиц/мультимедийных наглядных материалов по различным разделам дисциплины. Видеофильмы. Ситуационные задачи, тестовые задания по изучаемой теме. Доски.

Для реализации учебного процесса в распоряжении кафедры имеются учебные кабинеты, лекционная аудитория, мультимедийные средства для демонстрации видеоматериалов, учебно-методические пособия, электронные базы учебных материалов, входящие в состав учебно-методического комплекса.

Хирургическая анатомия желудка и двенадцатиперстной кишки.

Желудок расположен в верхнем этаже брюшной полости, преимущественно в его левой половине, и лишь выходной отдел его располагается правее срединной линии. На переднюю брюшную стенку он проецируется в области левого подреберья и эпигастральной области. Различают кардиальную часть (кадию) – наиболее проксимальную часть, сразу выше нее расположен кардио-эзофагеальный сфинктер, дно, тело, антральный отдел и пилорический канал. Воображаемая линия, проведенная перпендикулярно от угла желудка к большой кривизне отделяет тело от антрального отдела. Еще один важный угол (угол Гиса) формируется между дном желудка и левой боковой стенкой пищевода. Привратник является границей между желудком и двенадцатиперстной кишкой и представляет собой мышечный сфинктер.

Двенадцатиперстная кишка огибает головку поджелудочной железы и располагается у нижней ее поверхности. У связки Трейтца образует двенадцатиперстно-тощекишечный изгиб. Длина двенадцатиперстной кишки составляет 25—30 см. В ней различают верхнюю горизонтальную, нисходящую, нижнюю горизонтальную и восходящую части. На заднемедиальной стенке нисходящей части расположен большой сосочек двенадцатиперстной кишки — место впадения в кишку общего желчного протока и протока поджелудочной железы (рис 1).

Рис. 1 Анатомия желудка и двенадцатиперстной кишки

Кровоснабжение.

Артериальное кровоснабжение желудок и двенадцатиперстная кишка получают из ветвей чревного ствола и верхней брыжеечной артерии (рис. 2). Основными желудочными артериями являются – правая и левая желудочные артерии, идущие вдоль малой кривизны желудка; правая и левая желудочно-ободочные артерии, расположенные вдоль большой кривизны желудка. Левая желудочная артерия является ветвью чревного ствола. В 15-20% имеется дополнительная артерия к левой доле печени, являющаяся ветвью левой желудочной артерии, что важно учитывать, т.к. в случае ее высокой перевязки у места отхождения от чревного ствола возможно развитие ишемии левой доли печени. Правая желудочная артерия, как правило, отходит от собственной печеночной артерии. Левая желудочно-ободочная артерия является ветвью селезеночной артерии, а правая – гастродуоденальной артерии. Дополнительно проксимальная часть желудка получает кровоснабжение от нижних диафрагмальных артерий и коротких желудочных артерий, являющихся ветвями селезеночной артерии. В ряде случаев (20-25%) имеется задняя артерия желудка, отходящая от селезеночной артерии. Обильные межсосудистые анастомозы позволяют избежать некроза желудка даже при перевязке 3-4 основных артерий. С другой стороны это затрудняет остановку кровотечения.

Вены соответствуют расположению артерий. Они являются притоками воротной вены. Венозное сплетение в подслизистом слое кардии соединяет систему воротной вены с нижней полой веной, образуя естественный портокавальный анастомоз. Иногда варикозно расширенные вены этого сплетения (при портальной гипертензии) могут стать источником кровотечений.

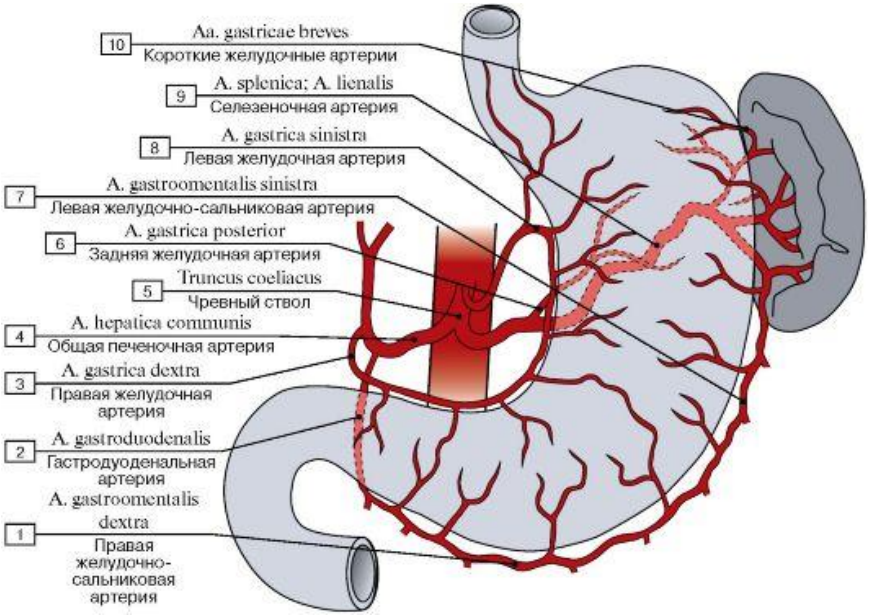

Рис. 2 Схема кровоснабжения желудка

Лимфоотток

Лимфоотток происходит по лимфатическим путям, сопровождающим сосуды желудка (рис 3). Лимфоотток от кардии и верхней части малой кривизны желудка осуществляется в лимфатические узлы по ходу левой желудочной артерии и лимфоузлы области чревного ствола. От верхней части желудка по большой кривизне – в лимфоузлы по ходу желудочно-сальниковой артерии и в область ворот селезенки. Лимфоузлы по ходу правой желудочной артерии и парапилорические лимфоузлы осуществляют лимфоотток от малой кривизны желудка в области антрального отдела, лимфоузлы области правой желудочно-сальниковой артерии – от большой кривизны антрального отдела. Все четыре группы лимфооттока дренируются в лимфоузлы области чревного ствола и далее в правый грудной лимфатический проток. Кроме того множественные подслизистые лимфатические сплетения объясняют возможность мелких отсевов опухоли по стенке желудка на некотором расстоянии от основной массы опухоли.

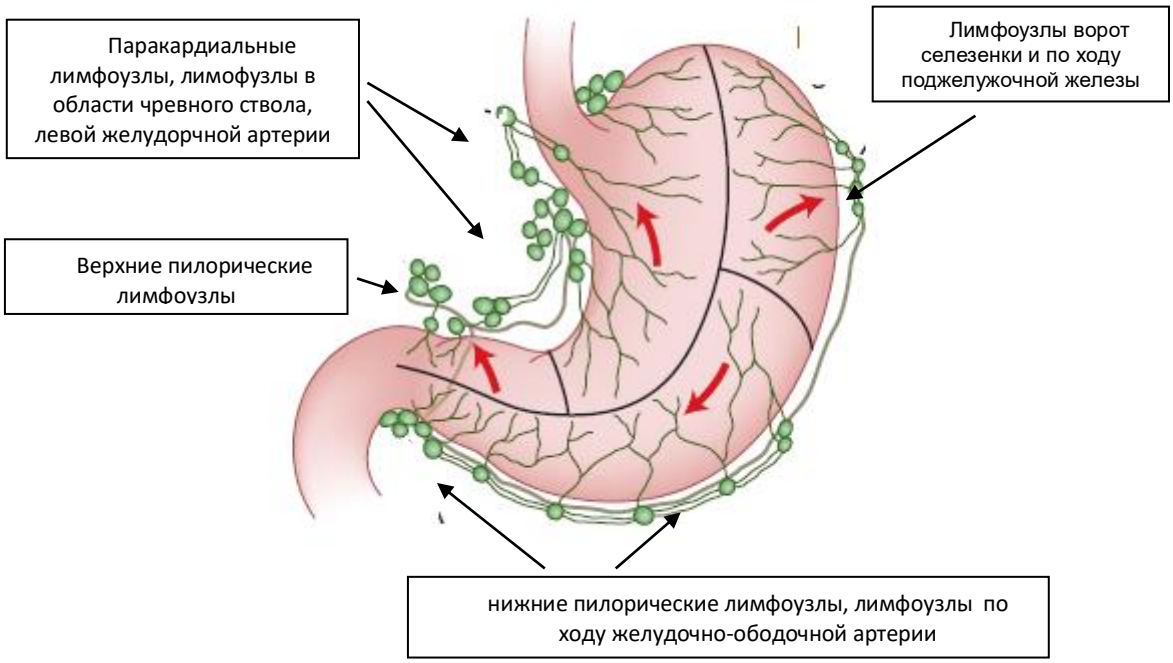

Рис. 3. Пути лимфооттока желудка

Иннервация

Иннервация желудка осуществляется ветвями парасимпатических (блуждающий нерв) и симпатических нервов (ветви чревного сплетения), образующих интрамуральные нервные сплетения в подслизистом, межмышечном и подсерозном слоях. Блуждающие нервы (рис. 4) в виде переднего (левого) и заднего (правого) стволов проходят вдоль пищевода, образуют 3—6 менее крупных стволов на уровне абдоминального отдела пищевода и кардии, а затем образуют ветви вблизи желудка. На этом уровне передний (левый) ствол отдает печеночную ветвь, а от правого (заднего) отходит чревная ветвь к чревному узлу. Далее оба ствола переходят в переднюю и заднюю желудочные ветви Латарже, от которых отходят мелкие ветви, идущие вместе с сосудами к малой кривизне желудка. Кроме того, зачастую имеются мелкие ветви, идущие вдоль правой желудочной и/или желудочно-сальниковой артерий, что необходимо учитывать при выполнении селективной проксимальной ваготомии (см. далее). Иногда от заднего ствола блуждающего нерва отходит небольшая ветвь, которая идет позади пищевода и кадии к углу Гиса — это так называемый криминальный нерв Грасси. Если во время ваготомии эта ветвь не будет замечена и останется непересеченной, то ваготомии окажется неполной, что создаст предпосылки к рецидиву язвы.

Рис. 4 Иннервация желудка

Функции желудка и двенадцатиперстной кишки.

Во всех отделах желудка поверхность слизистой оболочки выстлана однослойным цилиндрическим эпителием, клетки которого выделяют "видимую слизь" — тягучую жидкость желеобразной консистенции, состоящую из неперемешивающегося слоя слизи,

бикарбонатов, фосфолипидов и воды. Этот гель в виде пленки плотно покрывает всю поверхность слизистой оболочки, облегчает похождение пищи, защищает слизистую оболочку от механических и химических повреждений и самопереваривания желудочным соком. Поверхностные клетки слизистой оболочки вместе со слизисто-бикарбонатным гелем создают физико-химический защитный барьер, препятствующий обратной диффузии катионов водорода из полости желудка и поддерживающий нейтральный pH у клеточной поверхности . Слизистая оболочка двенадцатиперстной кишки вырабатывает в 2 раза больше бикарбонатов, чем слизистая оболочка желудка. В поддержании устойчивости слизистой оболочки желудка и двенадцатиперстной кишки к повреждающим факторам важную роль играют *способность клеток к репарации, хорошее состояние микроциркуляции и секреция химических медиаторов защиты* (простагландины, эпидермальный и трансформирующий факторы роста).

В слизистой оболочке желудка различают три железистые зоны (табл. 1)

Зоны расположения желез слизистой оболочки желудка и их секреторная функция.

Табл. 1

1. Зона кардиальных желез, выделяющих слизь.	2. Зона фундальных (главных) желез, содержащих четыре вида клеток: 1. *главные* (выделяют пепсиногены); 2. *париетальные,* или обкладочные (на их мембране имеются рецепторы для гистамина, ацетилхолина, гастрина; выделяют соляную	3. Зона антральных желез, выделяющих растворимую слизь с pH, близким к pH внеклеточной жидкости, содержит эндокринные G-клетки (вырабатывают гормон гастрин), S-клетки (вырабатывают секретин), I-клетки (вырабатывают холецистокинин), D-

	кислоту — HCL); 3. *добавочные,* или промежуточные (выделяют растворимую слизь, обладающую буферными свойствами); 4. *недифференцированные* клетки являются исходными для всех остальных клеток слизистой оболочки. Общая площадь фундальных желез около 3,5м².	клетки (вырабатывают соматостатин).

Четкой границы между зонами фундальных и антральных желез нет. Зону, где расположены оба вида желез, называют переходной. Она особенно чувствительна к действию повреждающих факторов. Именно здесь, на границе секретирующей и несекретирующей соляную кислоту слизистой оболочки, чаще всего и возникают изъязвления. С возрастом происходит распространение антральных желез в проксимальном направлении, т. е. к кардии, за счет атрофии фундальных желез (феномен "антрокардиальной прогрессии").

В слизистой оболочке двенадцатиперстной кишки между экзокринными клетками расположены эндокринные: G-клетки (вырабатывают гастрин), S-клетки (вырабатывают секретин), I-клетки (вырабатывают холецистокинин).

Секреторная функция.

У здорового человека в условиях покоя в течение часа выделяется около 50 мл желудочного сока. Секрецию желудочного сока, связанную с приемом пищи, условно разделяют на три фазы: рефлекторную (нейрогенную, или вагусную), желудочную (гуморальную или гастриновую) и кишечную.

Желудочный сок способен повреждать и переваривать живые ткани благодаря наличию в нем HCl и пепсина. Ткани желудка и двенадцатиперстной кишки предохраняются от самопереваривания защитным слизисто-бикарбонатным барьером, интегрированной системой механизмов, стимулирующих и тормозящих секрецию HCL, моторику желудка и двенадцатиперстной кишки.

Защитный слизисто-бикарбонатный барьер слизистой оболочки образуют:

- слой густой слизи, покрывающей эпителий желудка в виде пленки толщиной 1,0—1,5 мм, и содержащиеся в слизи ионы бикарбоната;
- апикальная мембрана клеток;
- базальная мембрана клеток. Слизистый гель замедляет скорость обратной диффузии H^+- ионов (из просвета желудка в слизистую оболочку), нейтрализует H^+- ионы, не дает им повреждать клетки.

Стимуляция секреции HCl происходит под влиянием *ацетилхолина, гастрина, гистамина и продуктов переваривания пищи* (пептиды, аминокислоты).

Ацетилхолин — медиатор парасимпатической нервной системы. Он высвобождается в стенке желудка в ответ как на стимуляцию блуждающих нервов (в рефлекторную фазу желудочной секреции), так и на локальную стимуляцию интрамуральных нервных сплетений при нахождении пищи в желудке (в желудочную фазу секреции). Ацетилхолин является средним по силе стимулятором продукции HCl и сильным возбудителем высвобождения гастрина из G-клеток. Кроме того, возбуждение блуждающих нервов повышает чувствительность обкладочных клеток к воздействию гастрина и усиливает моторику желудка.

Гастрин — полипептидный гормон, выделяется G-клетками антрального отдела желудка и верхнего отдела тонкой кишки, стимулирует секрецию HCl париетальными клетками и повышает их чувствительность к парасимпатической стимуляции. Высвобождение гастрина из G-клеток вызывают парасимпатическая стимуляция, белковая пища, пептиды, аминокислоты, кальций, механическое растяжение желудка и щелочное значение pH в его антральном отделе. Эндокринная функция гастрина характеризуется не только стимулирующим воздействием на желудочную секрецию, но и трофическим

влиянием на слизистую оболочку и энтерохромаффинные клетки. Продукцию гастрина угнетают нейрогенные влияния (ингибиторные парасимпатические волокна), химические воздействия (низкий pH в антральном отделе желудка), гормоны-антагонисты гастрина (кальцитонин, соматостатин, глюкагон).

Гистамин является мощным стимулятором секреции HCl. Эндогенный гистамин в желудке синтезируют и хранят клетки слизистой оболочки (тучные, энтерохромаффинные, париетальные). Секреция, стимулированная гистамином, является результатом активации H2-рецепторов на мембране париетальных клеток.

Антральный отдел желудка в зависимости от pH его содержимого регулирует продукцию HCl париетальными клетками. Выделяющийся из G-клеток гастрин стимулирует секрецию HCl, а ее избыток, вызывая закисление содержимого антрального отдела желудка и двенадцатиперстной кишки, тормозит высвобождение гастрина. При интрагастральном pH менее 2,0 и интрадуоденальном pH ниже 2,5 высвобождение гастрина и секреция HCl прекращаются. По мере разбавления и нейтрализации HCl щелочным секретом антральных желез при показателе pH в желудке более 4,0 и pH в двенадцатиперстной кишке более 6,0 высвобождение гастрина и секреция HCl возобновляются. Так действует "антродуоденальный тормозной механизм".

Поступление кислого содержимого из желудка в двенадцатиперстную кишку стимулирует эндокринную функцию S-клеток. При pH менее 4,5 высвобождающийся в кишке секретин тормозит секрецию HCl, стимулирует выделение бикарбонатов и воды поджелудочной железой, печенью, дуоденальными (бруннеровыми) железами. При нейтрализации HCl щелочным секретом в полости двенадцатиперстной кишки повышается значение pH, прекращается высвобождение секретина и возобновляется секреция HCl. Так действует "секретиновый тормозной механизм".

Мощными ингибиторами секреции HCl являются **соматостатин**, вырабатываемый эндокринными D-клетками желудка и верхнего отдела тонкой кишки; вазоактивный, **интестинальный полипептид (VIP)**. На секрецию HCl влияет также **гастроингибирующий полипептид - GIP**.

В результате координированного действия стимулирующих и тормозящих секрецию HCl механизмов продукция ее париетальными клетками осуществляется в пределах, необходимых для пищеварения и поддержания нормального кислотно-основного состояния.

Моторная функция.

Вне фазы желудочного пищеварения желудок находится в спавшемся состоянии. Во время еды благодаря изменению тонуса мышц ("рецептивное расслабление") желудок может вместить около 1500 мл пищи без заметного повышения внутриполостного давления. Дно и тело желудка выполняют главным образом функцию резервуара и желудочного пищеварения, а основная функция пилороантрального отдела — смешивание, измельчение и эвакуация содержимого в двенадцатиперстную кишку.

Благодаря действию замыкательного аппарата предотвращается рефлюкс дуоденального содержимого в желудок.

Блуждающие нервы стимулируют перистальтические сокращения желудка, понижают тонус пилорического сфинктера и нижнего пищеводного сфинктера. Симпатическая нервная система оказывает противоположное действие. Гастрин снижает тонус пилорического сфинктера, секретин и холецистокинин вызывают его сокращение.

В двенадцатиперстной кишке желудочный химус подвергается дальнейшей механической и химической обработке. Происходит переваривание всех пищевых ингредиентов протеолитическими, амилолитическими и липолитическими ферментами.

Язвенная болезнь желудка и двенадцатиперстной кишки

Язвенная болезнь (пептическая язва) характеризуется наличием длительно незаживающего глубокого дефекта стенки желудка или двенадцатиперстной кишки, возникающего вследствие дисбаланса между факторами агрессии и факторами защиты. Язва имеет тенденцию к хроническому рецидивирующему течению.

Язвенная болезнь желудка и двенадцатиперстной кишки остается широко распространенным заболеванием, лечение которого в настоящее время проводится преимущественно в амбулаторных условиях. До 8—10 % взрослого населения развитых стран в течение своей жизни болеют язвенной болезнью. В тоже время частота осложненных форм язвенной болезни остается высокой. Так, частота язвенных кровотечений у населения США

составляет 19,4 – 57,1, а перфораций – 3,8-14,0 на 100000 населения. Приблизительно такие же показатели и в нашей стране.

Язвенная болезнь двенадцатиперстной кишки наиболее часто встречается у лиц в возрасте 20—40 лет и подростков, в то время как язвенная болезнь желудка — преимущественно у лиц в возрасте 40—60 лет. Язвенная болезнь двенадцатиперстной кишки встречается в 2—3 раза чаще язвенной болезни желудка, частота которой в России остается стабильной на протяжении последнего десятилетия.

По локализации, клиническим проявлениям и особенностям течения выделяют следующие типы ***язв желудка (по Джонсону***): *I тип* – язва тела желудка , *II тип* - сочетанные язвы двенадцатиперстной кишки и желудка*, III тип* - язва препилорического отдела желудка. Кроме того, в западной литературе дополнительно выделяют *IV тип* – кардиальные язвы и *V тип* – язвы желудка, причиной которой явился длительный прием НПВП.

Этиология и патогенез.

Язвенная болезнь - полиэтиологическое заболевание. Все этиологические факторы можно разделить на предрасполагающие и реализующие развитие заболевания.

Среди причин, способствующих развитию язвенной болезни, существенную роль играют наследственно-конституциональные факторы. Наследственная отягощенность при язвенной болезни двенадцатиперстной кишки достигает 50%. Определенную роль играет нервно-психический фактор. Однако они полностью не объясняют причин язвообразования, т.к. лечение, направленное только на воздействие на центральную нервную систему, не приводит к желаемому результату.

Существенную роль в возникновении язвы играют курение и злоупотребление алкоголем. Никотин вызывает сужение сосудов и ухудшение кровоснабжения желудка и его слизистой и, одновременно, повышение секреции пепсиногена I. Алкоголь повышает секреторную активность желудка, нарушает барьерную функцию защитного слоя слизистой.

Наиболее обоснованной теорией патогенеза язвенной болезни является теория H.Shay (1959) о дисбалансе между факторами агрессии и защиты (Рис 5).

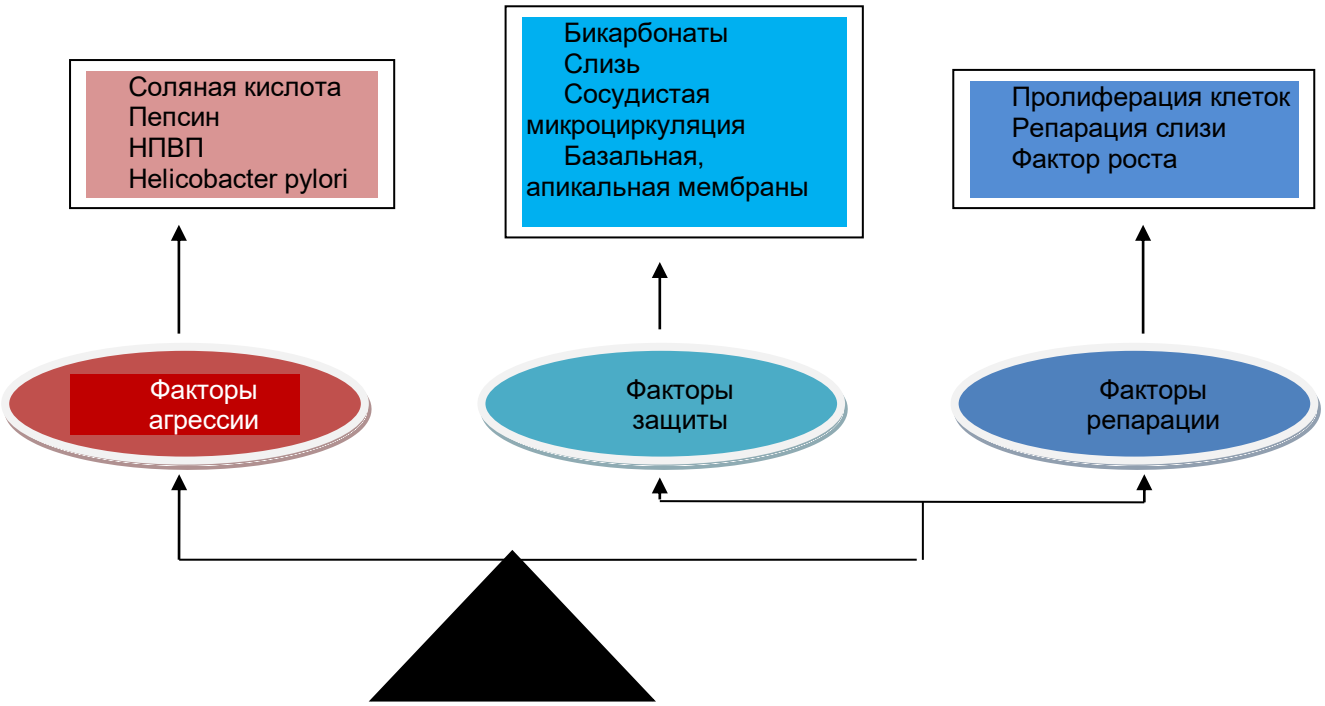

Рис. 5 Схема патогенеза язвенной болезни

К *факторам защиты* относят: защитный слизистый барьер, включающий два компонента – слой видимой нерастворимой слизи (первая линия

защиты) и слой эпителиальных клеток слизистой оболочки (вторая линия защиты); адекватный кровоток с слизисто-подслизистом слое, наличие в слизистой оболочке протекторных веществ.

В сутки желудок секретирует 1,5-2,0л желудочного сока с высокой концентрацией H^+- ионов. Слизистый гель замедляет скорость обратной диффузии водородных ионов (из просвета желудка в слизистую оболочку), успевает нейтрализовать H^+- ионы, не дает им повреждать клетки.

В связи с ослаблением защитного барьера создаются благоприятные условия для обратной диффузии H^+- ионов из просвета желудка в его стенку. Это приводит к истощению буферной системы клеток желудка, возникновению воспаления, тканевого ацидоза, активизации калликреин-кининовой системы, усилению продукции гистамина. В результате этого нарушается микроциркуляция, возникает ишемия слизистой оболочки, резко повышается проницаемость капилляров, что приводит к отеку и кровоизлияниям в слизистую оболочку. В связи с указанными изменениями снижаются регенераторные свойства ее эпителия. На этом фоне кислотно-пептический фактор способствует образованию язвенного дефекта.

К *повреждающим факторам*, или факторам агрессии, относят хлористоводородную кислоту, пепсин, желчные кислоты, лизолецитин, Н. Р.

Соляная кислота. Постулат швейцарского хирурга К.Шварца «без кислоты нет язвы», выдвинутый им еще в 1910г. остается актуальным и в наши дни. Основными стимуляторами секреции хлористоводородной кислоты являются гистамин, гастрин и ацетилхолин.

Пепсин воздействует на уже поврежденную хлористоводородной кислотой слизистую оболочку.

Желчные кислоты. При дискоординации моторной функции двенадцатиперстной кишки возможен заброс дуоденального содержимого в желудок. Под воздействием желчных кислот и лизолецитина повреждается

защитный слизистый барьер, усиливается обратная диффузия водородных ионов, что в совокупности создает условия для язвообразования.

Helicobacter pylori принадлежит одна из ведущих ролей в этиологии и патогенезе язвенной болезни, его воздействие сводится к следующим механизмам:

1. в процессе жизнедеятельности Н. Р. выделяются уреаза, геликобактерные цитотоксины, аммиак, кислородные радикалы. Под влиянием указанных факторов ослабляется защитный слизисто-бикарбонатный барьер, снижается резистентность слизистой оболочки по отношению к агрессивному действию желудочного сока, нарушается микроциркуляция. На этом фоне образуются язвы и эрозии, приобретающие хронический рецидивирующий характер.
2. Н. Р. вызывает местную воспалительную реакцию за счет активации нейтрофилов и моноцитов
3. У пациентов с инфекцией Н. Р. уровень гастрина значительно повышен в ответ на уменьшение количества D – клеток, как следствие инфицированности слизистой желудка. При этом отмечается снижение уровня сывороточного соматостатина. Все это приводит к повышению секреции соляной кислоты.
4. В двенадцатиперстной кишке происходит замена участков слизистой оболочки двенадцатиперстной кишки эпителием желудка, вероятно, возникающая как защитная реакция на снижение pH, являющейся следствием вышеуказанной гиперсекреции. Это позволяет колонизировать Н. Р. участки слизистой двенадцатиперстной кишки, вызывая развитие дуоденита и язвообразования.

В пользу роли Н. Р. в патогенезе язвенной болезни говорят факты, свидетельствующие о более эффективном лечении, если антисекреторная терапия сочетается с эрадикацией Н. Р. антибиотиками, по специальным схемам.

Приведенные данные свидетельствуют о несомненной роли геликобактерной инфекции в этиологии язвенной болезни, однако ее едва ли можно назвать основным патогенетическим фактором. Скорее инфекция создает лишь благоприятные условия для повреждающего действия кислотно-пептического фактора. Вместе с ним Н. Р. представляет своеобразный "агрессивный тандем", вызывающий язвообразование. Следовательно, язва возникает в результате синергического действия обоих факторов.

Другие факторы

Пептическая язва возникает и на фоне ряда тяжелых заболеваний (хронические легочные, сердечно-сосудистые заболевания, заболевания печени, почек, язва Курлинга – у пациентов с ожогами, язва Кушинга – у пациентов с травмами головы). В этих случаях вряд ли стоит говорить об истинной (генуинной) язвенной болезни, скорее речь идет о развитии симптоматической язвы. Ульцерогенное действие оказывают и ряд лекарственных препаратов, особенно нестероидных противовоспалительных. Длительный прием НПВП в 5 раз увеличивает риск возникновения пептической язвы, в 4 раза риск язвенных кровотечений. Наиболее часто эти осложнения возникают у лиц старше 60 лет, которые зачастую принимают еще и антикоагулянты и аспирин.

Таким образом, язвенная болезнь развивается в условиях ослабления компонентов защиты и повышения роли агрессивных факторов.

Клиническая картина и диагностика.

Симптомы ЯБ приведены в таблице 2.

Основным симптомом язвенной болезни является б о л ь. Она имеет связь с приемом пищи, отмечается периодичность в течение суток, сезонность обострения. Боли локализуются в эпигастральной области и, в зависимости от лакализации язвы, могут быть правее или левее срединной линии. Характер болей различен: тупые, ноющие, «режущие», жгучие, схваткообразные и т. д. Интенсивность зависит от индивидуальной восприимчивости, локализации язвы.

Основные симптомы язвенной болезни.

Табл. №2

СИМПТОМЫ	ЯБЖ	ЯБДПК
Боль	Ранние боли появляются через 0,5—1 ч после еды; уменьшаются и исчезают после эвакуации содержимого из желудка.	Поздние боли возникают через 2-4 ч после еды или более купируются приемом пищи, антацидов или антисекреторов. "Голодные", боли появляются спустя 6—7 ч после еды и исчезают после очередного приема пищи.
Рвота	При локализации язвы в кардиальном и	через 2—2,5 ч после приема пищи

	субкардиальном отделах желудка рвота появляется через 10—15 мин после приема пищи; при язве тела желудка — через 30—40 мин;	
Изжога	±	±
Отрыжка	±	±

Поздние боли иногда могут возникать при локализации язвы в пилорическом отделе желудка. Близкими к "голодным" являются "ночные" боли, появляющиеся в период с 11 ч вечера до 3 ч утра и исчезающие после приема пищи (молоко и др.) или после рвоты кислым желудочным соком. Ритмичность возникновения болей обусловлена характером секреции соляной кислоты, связыванием ее буферными компонентами принятой пищи, временем эвакуации содержимого из желудка. Появление болей связано с повышением тонуса блуждающего нерва, усилением секреции, спазмом привратника и двенадцатиперстной кишки в ночное время.

При язвах кардиального и субкардиального отделов желудка боли могут иррадиировать в область сердца, левую лопатку, грудной отдел позвоночника. У больных язвой двенадцатиперстной кишки отмечается нередко иррадиация болей в поясничную область, под правую лопатку, в межлопаточное пространство.

Характерным симптомом язвенной болезни является р в о т а, которая возникает у 45—75 % больных обычно на высоте болей (нередко больные искусственно вызывают рвоту для устранения болевых ощущений).

При неосложненной язвенной болезни наблюдается рвота кислым желудочным содержимым с незначительной примесью недавно принятой пищи. Примесь к рвотным массам пищи, съеденной за много часов до рвоты, является признаком стеноза привратнка.

И з ж о г а наблюдается у 30—40 % больных язвенной болезнью. Возникновение ее связано с желудочно-пищеводным рефлюксом из-за недостаточности кардии.

О т р ы ж к а наблюдается у 50—65 % больных. При неосложненной язвенной болезни и сочетании ее с желудочно-пищеводным рефлюксом возникает преимущественно кислая отрыжка. Отрыжка горечью может возникать при выраженном дуоденогастральном рефлюксе. Отрыжка «тухлым» запахом бывает обусловлена задержкой пищи в желудке, распадом белковых компонентов пищи.

Объективное обследование.

В период обострения язвенной болезни желудка при поверхностной пальпации живота определяют умеренное напряжение мышц передней брюшной стенки в эпигастральной области. При глубокой пальпации определяется болезненность в этой же области. Перкуторно определяемые на передней брюшной стенке зоны болезненности обычно соответствуют локализации язвы.

Диагностика

Любой характер боли в эпигастрии, желудочный дискомфорт требуют инструментального обследования и установления точного диагноза!

Эзофагогастродуоденоскопия – наиболее информативный метод диагностики пептической язвы (рис. 6) и позволяет установить диагноз язвенной болезни более чем в 90% случаев. При исследовании уточняют локализацию, размеры язвы, наличие осложнений. В случае локализации

язвы в желудке обязательно выполнение биопсии для исключения язвенных форм рака желудка.

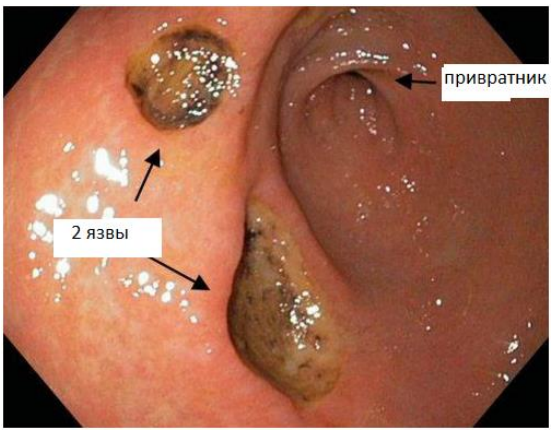

Рис 6. Эзофагогастродуоденоскопия

Язва желудка может локализоваться в различных его отделах, чаще на малой кривизне. Язвенный дефект обычно имеет округлую, овальную, реже щелевидную форму, размер от 2—3 мм до нескольких сантиметров. Края язвы плотные, ровные, дно обычно покрыто налетом фибрина. Окружающая слизистая оболочка отечная, гиперемированная, нередко с множественными точечными кровоизлияниями.

Опасность малигнизации язвы сильно преувеличена. Вопрос о малигнизации возникает в связи с трудностями дифференциальной диагностики между первично-язвенной формой рака и язвой желудка. Первично-язвенная форма рака может протекать при нормальной или даже повышенной кислотности, она не имеет отличий в клиническом течении, так же как и доброкачественная язва способна на некоторое время эпителизироваться и снова рецидивировать. Только многократное эндоскопическое наблюдение и тщательно выполненная биопсия при грамотной интерпретации данных исследования помогают провести дифференциальную диагностику между доброкачественной язвой и раком. С другой стороны у больных язвенной болезнью желудка рак может

развиться около язвы на месте хронического гастрита с выраженной дисплазией или метаплазией эпителия интестинального типа.

Язва двенадцатиперстной кишки локализуется обычно в луковице, реже в постбульбарной части кишки. Дуоденальные язвы почти никогда не бывают злокачественными. Размеры язвы колеблются от нескрольких миллиметров до 1,5 см и более. Могут наблюдаться две язвы, расположенные друг против друга на передней и задней стенках ("целующиеся" язвы). Редко встречаются язвы большого размера (гигантские язвы). Язвы имеют неправильную овальную или щелевидную форму, неглубокое дно, покрытое желтовато-белым налетом. Вокруг язвенного дефекта слизистая оболочка отечная, гиперемированная, с нежными наложениями фибрина, мелкими эрозиями.

Диагностика Helicobacter pylori. Чаще всего применяется быстрый уреазный тест (CLO-тест), основанный на определении изменения pH среды по окраске индикатора, которое происходит вследствие выделения аммиака при расщеплении мочевины уреазой, вырабатываемой бактериями. Морфологический (гистологический) метод - исследование биоптатов слизистой оболочки желудка позволяет не только выявить наличие инфекции, но и количественно определить степень обсеменения.

Если больному не проводится ЭГДС, то для диагностики Н.Р. предпочтительно применять уреазный дыхательный тест и определение антигена Н. Р. в кале с помощью иммуноферментного анализа и определение ДНК Н. Р. (в слизистой оболочке желудка, в кале) с помощью полимеразной цепной реакции (ПЦР).

Эндоскопическое ультразвуковое исследование высокоинформативно при дифференциальной диагностике между пептической язвой и язвенной формой рака желудка.

Рентгенография желудка. В настоящее время все реже используется в диагностике неосложненной язвенной болезни. При невозможности выполнения ЭГДС рентгенологический метод исследования позволяет установить локализацию, размеры язвы. Однако точность диагностики зачастую зависит от квалификации специалиста и локализации язвы. При язве желудка часто выявляют "нишу" на стенке желудка в виде кратера, заполненного барием (Рис. 7), или "нишу" рельефа в виде стойкого бариевого пятна с конвергенцией складок слизистой оболочки к его центру. Язва двенадцатиперстной кишки более трудна для диагностики и выявляется в виде ниши рельефа или ниши, выводящейся на контур. Имеются конвергенция складок слизистой оболочки к язве, рубцовая деформация луковицы двенадцатиперстной кишки в виде трилистника, трубкообразного сужения и др.

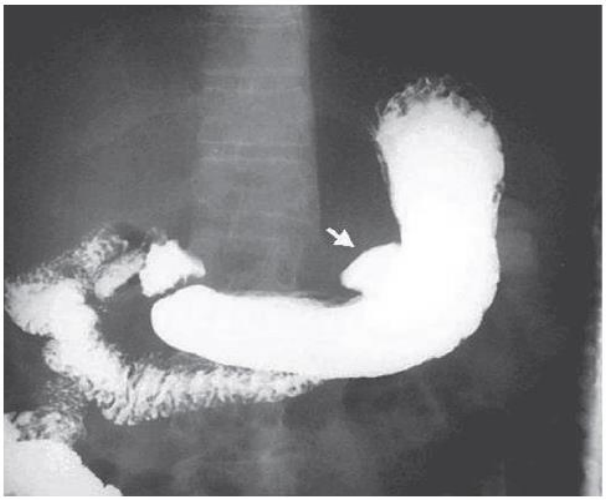

Рис. 7 Рентгенограмма желудка. Стрелкой обозначена гигантская язва малой кривизны желудка.

Исследование желудочной секреции. Показатели секреции HCl имеют значение главным образом для дифференциальной диагностики с гастриномой. Исследование уровня гастрина считают обязательным перед хирургическим лечением агрессивно протекающей, часто рецидивирующей

после адекватного медикаментозного лечения язвы, при множественных и постбульбарных язвах. Это исследование помогает отличить рецидив язвы, обусловленный синдромом Золлингера—Эллисона или аденомой паращитовидных желез, от рецидива, вызванного неполной и неадекватной ваготомией.

Дифференциальная диагностика.

Диагноз ЯБДПК в типичных случаях не представляет трудностей. Болевой синдром может иметь сходство с болями, возникающими при хроническом холецистите и хроническом панкреатите. Решающее значение в дифференциальной диагностике язвы желудка и рака имеет эндоскопическое исследование с прицельной биопсией и гистологическим исследованием биоптатов. Для дифференциального диагноза важны результаты ультразвукового исследования печени, желчного пузыря, поджелудочной железы. Следует также учитывать возможность частого сочетания различных заболеваний органов пищеварительной системы.

Лечение.

Консервативное лечение больных язвенной болезни направлено на устранение факторов агрессии, снижение кислотности, повышение защитных факторов слизистой оболочки и эррадикацию H. pylori. Общие принципы комплексного консервативного лечения подробно изучают в курсе «Внутренних болезней» и «Фармакологии».

Показания к хирургическому лечению разделяют на абсолютные и относительные.

А б с о л ю т н ы м и показаниями считают:

- перфорацию язвы;
- профузное или рецидивирующее гастродуоденальное кровотечение;
- пилородуоденальный стеноз.

Относительными показаниями к операции являются:

- часто рецидивирующие язвы, плохо поддающиеся повторным курсам консервативной терапии;
- повторные кровотечения в анамнезе, несмотря на адекватное лечение;
- каллезные и пенетрирующие язвы желудка, не рубцующиеся при адекватном консервативном лечении в течение 4—6 мес.;
- рецидив язвы после ранее произведенного ушивания перфоративной язвы;
- множественные язвы с высокой кислотностью желудочного сока;
- социальные показания (нет средств для регулярного полноценного медикаментозного лечения) или желание больного избавиться от язвенной болезни хирургическим способом;
- непереносимость компонентов медикаментозной терапии.

Если 3—4-х кратное лечение при адекватном подборе лекарственных препаратов не приводит к излечению или длительным ремиссиям (2-4 года), то следует ставить вопрос о хирургическом вмешательстве.

Резекция желудка

Исторически первой операцией в хирургическом лечении язвенной болезни была обширная резекция желудка, при которой удаляют дистальную его часть (**рис.8-10**). Непрерывность желудочно-кишечного тракта предпочтительно восстанавливать по способу Бильрот-I или по Ру. Операция по способу Бильрот II в модификации Гофмейстера-Финстерера

имеет ограниченное использование в связи с высоким уровнем постгастрорезекционных расстройств, в том числе и развития щелочного рефлюкс-гастрита. Удаление значительной части тела желудка производят для снижения кислотопродукции за счет уменьшения зоны расположения обкладочных клеток, продуцирующих соляную кислоту. Естественно, при этом удаляют язву и весь антральный отдел, продуцирующий гастрин.

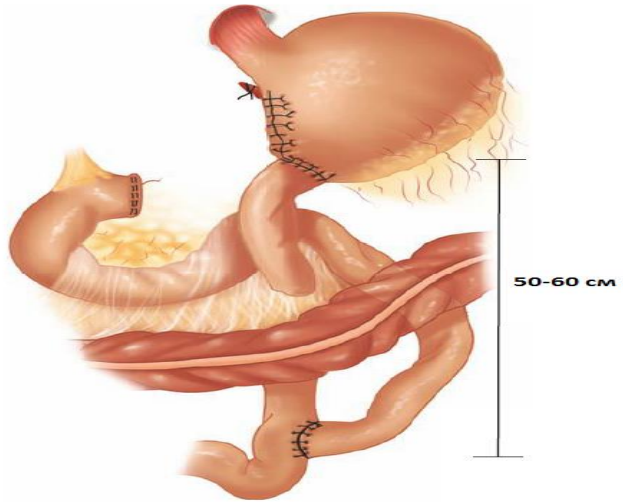

Рис. 8. Резекция желудка по Ру

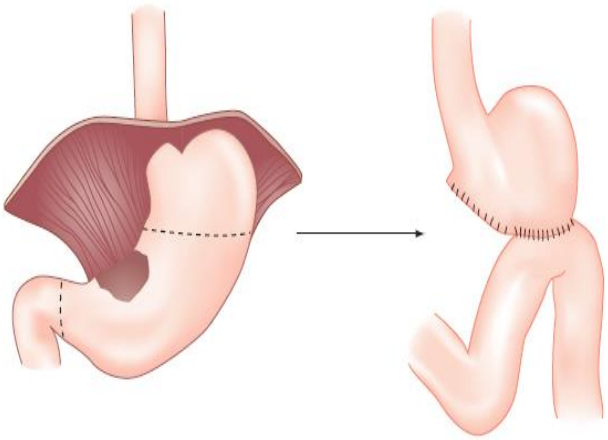

Рис 9. Резекция желудка по Бильрот II в модификации Гофмейстера-Финстерера.

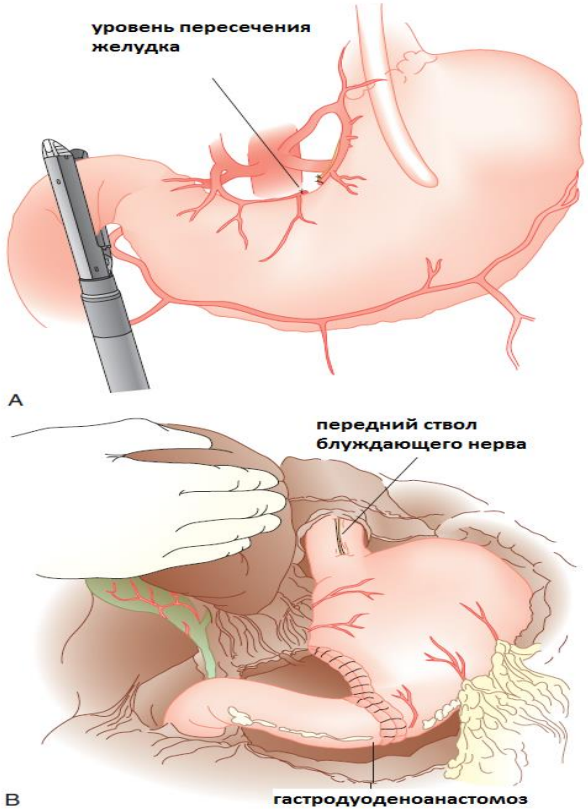

Рис. 10. Резекция желудка по Бильрот-I

Ваготомия

С учетом патогенеза язвенной болезни ваготомия является наиболее обоснованной операцией. Пересечение блуждающих нервов на том или ином уровне приводит к значительному снижению кислотопродукции.

Выделяют три варианта выполнения ваготомии: стволовая, селективная и селективная проксимальная (Рис 11).

Стволовая ваготомия заключается в пересечении стволов блуждающих нервов и пересечением мелких ветвей по всей окружности пищевода на протяжении не менее 6см выше отхождения от них печеночной и чревной ветвей. Стволовая ваготомия всегда требует выполнения дренирующих операций, в связи с тем, что после пересечения стволов блуждающих нервов

наступает спазм привратника (в норме стимуляция блуждающего нерва приводит к расслаблению пилоруса).

Селективная ваготомия заключается в пересечении всех ветвей, иннервирующих желудок, в том числе и дистальных. В настоящее время эта операция выполняется редко и существенных преимуществ перед стволовой ваготомией не имеет.

Селективная проксимальная ваготомия заключается в пересечении ветвей блуждающего нерва, иннервирующих тело и свод желудка, где расположены кислотопродуцирующие обкладочные клетки. Дистальные ветви Латарже, иннервирующей антральный отдел и привратник («гусиная», «воронья» лапка) сохраняют, что обеспечивает его нормальную моторику и эвакуацию желудочного содержимого. При отсутствии стеноза в пилоропластике нет необходимости. ***В мировой практике при неосложненной ЯБДПК это вмешательство является операцией выбора.***

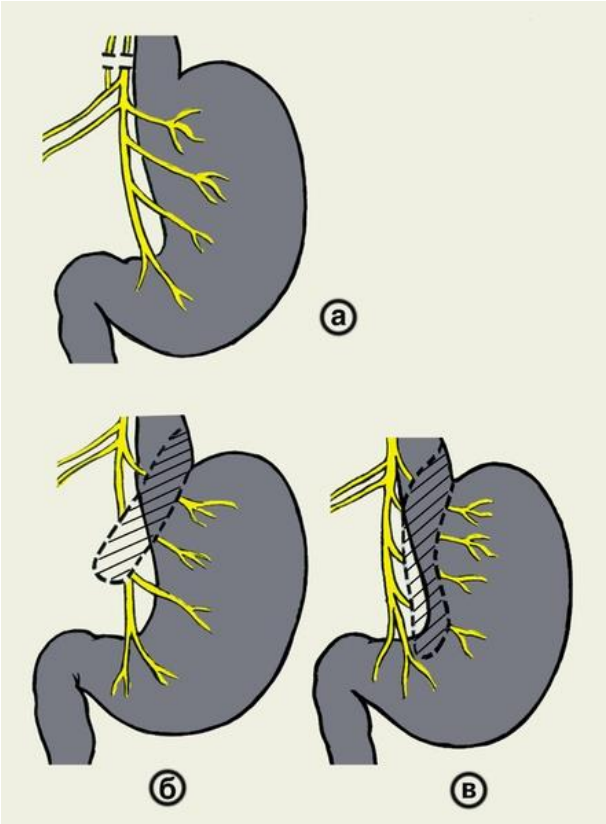

Рис.11. Схема а. стволовой ваготомии; б – селективной ваготомии; в. – селективной проксимальной ваготомии

Дренирующие желудок операции (пилоропластика по Гейнеке—Микуличу, Финнею, гастродуоденостомия по Жабуле или дуоденопластика) применяют при стволовой и селективной ваготомии, а также дополняют селективную проксимальную ваготомию в случае пилородуоденального стеноза (рис 12 и рис. 13)

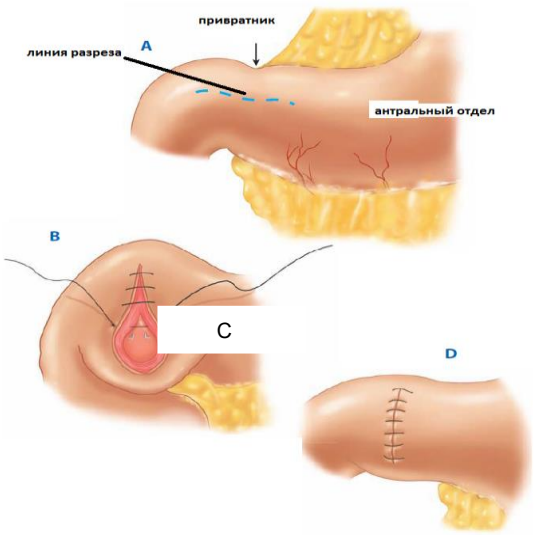

Рис. 12 Пилоропластика по Гейнеке-Микуличу: А – рассечение привратника вдоль; В – наложение швов в поперечном направлении; С-окончательный вид операции

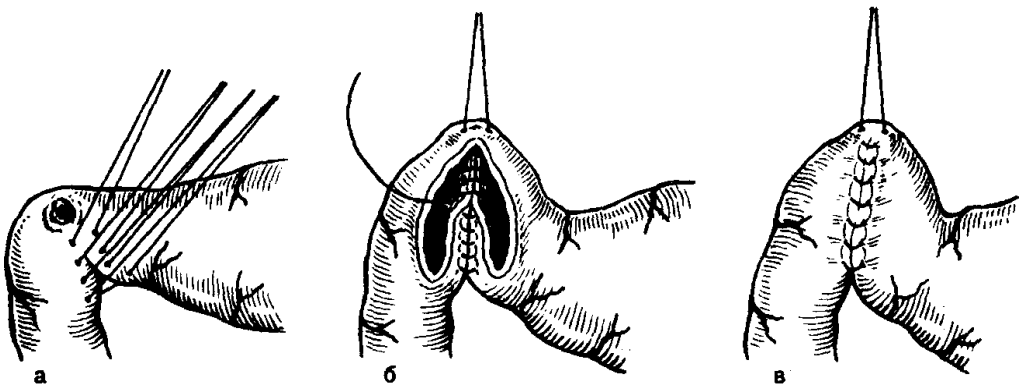

Рис. 13 Пилоропластика по Финнею а – задний серозно-мышечный шов между препилорическим отделом и луковицей 12-перстной кишки, б – «шпилькообразное» их рассечение, наложение внутреннего заднего шва, в – окончательный вид операции.

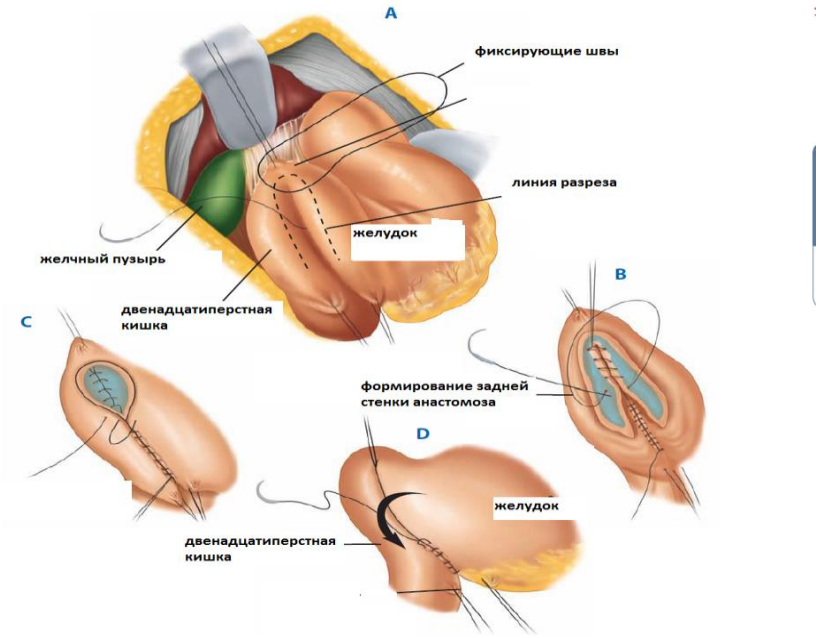

Рис. 14. Схема формирования гастродуоденоанастомоза по Жабуле: А – линия разреза и наложение фиксирующих швов между желудком и двенадцатиперстной кишкой; В – формирование задней губы анастомза; С – формирование передней губы анастомоза; D- окончательный вид операции, стрелкой указано движение химуса.

Вопрос выбора ***операции при ЯБЖ*** более сложный.

Основным методом хирургического лечения *язвы желудка I типа* является стволовая ваготомия с антрумэктомией и гастроеюнальным анастомозом на выключенной по Ру петле или анастомозом по Бильрот-I. В связи с трудностями дифференциальной диагностики между пептической язвой и первично-язвенным раком отношение к ваготомии как методу лечения язв желудка сдержанное и предпочтительна резекция желудка.

При крупных язвах верхней части желудка выполняют резекцию желудка с анастомозом по Ру.

При ЯБЖ II типа применяют стволовую ваготомию с антрумэктомией и удалением язв обеих локализаций. Однако возможно выполнение и стволовой ваготомии с дренирующей операцией и иссечением язвы со срочным гистологическим исследованием. Этот вариант возможен в случае уверенности в доброкачественности желудочной язвы.

Препилорические язвы и язвы пилорического канала *(III тип*) по патогенезу и клиническим симптомам сходны с язвами двенадцатиперстной кишки. Показания к операции и методы хирургического вмешательства при них такие же, как при дуоденальной язве.

При необходимости хирургического лечения язв желудка IV и V типов нет необходимости в выполнении ваготомии, т.к. кислотный фактор у этих пациентов не играет существенной роли. Как правило, у этой категории больных операции выполняются в связи с развившимися осложнениями.

До операции проводят курс интенсивной противоязвенной терапии, который в большинстве случаев заканчивается заживлением язвы. Во время лечения производят 2—3-кратную прицельную биопсию с гистологическим исследованием биоптатов. Во время операции иссекают послеязвенный рубец или незажившую язву, проводят их срочное гистологическое исследование (***для исключения признаков язвенной формы рака***).

Осложнения язвенной болезни

Желудочно-кишечные кровотечения

Кровотечение из верхних отделов ЖКТ – одно из наиболее частых состояний в неотложной хирургии - 1 на 1000 пациентов. Язвенные кровотечения составляют 70% от всех кровотечений не из варикозно расширенных вен пищевода. Летальность при этом достигает 6-8%.

Кровотечение из язв желудка и двенадцатиперстной кишки может возникать вследствие аррозии ветвей желудочных артерий (правой или левой) и панкреатодуоденальной артерии.

Клиническая картина.

Жалобы:

- ***Головокружение слабость***
Тахикардия, гипотония,
иногда обморок } ранние признаки острой массивной кровопотери

- **рвота.** Характер рвотных масс (алая кровь, сгустки темно-вишневого цвета или желудочное содержимое цвета "кофейной гущи") зависит от превращения гемоглобина под влиянием соляной кислоты в солянокислый гематин.

- **мелена** — выделение измененной крови с каловыми массами (дегтеобразный стул), наблюдается при кровотечении с потерей крови, достигающей 500 мл и более.

- **боль** - перед кровотечением нередко боль в эпигастрии усиливается, а с момента начала кровотечения — уменьшается или исчезает (симптом Бергмана), что связано с тем, что кровь нейтрализует соляную кислоту.

Осмотр:

- Кожные покровы бледные или цианотичные, влажные, холодные.
- тахикардия
- артериальное давление: низкое или нормальное

Потеря около 500 мл крови (10—15 % объема циркулирующей крови) обычно не сопровождается заметной реакцией сердечно-сосудистой системы.

Потеря 25 % ОЦК вызывает снижение систолического артериального давления до 90—85 мм рт. ст., диастолического — до 45—40 мм рт. ст. Массивное кровотечение со столь значительной потерей крови может быть причиной развития гиповолемического шока, сердечно-сосудистой и почечной недостаточности вследствие снижения фильтрационной способности нефронов.

Диагностика

Основной способ диагностики кровотечения – ЭГДС. По данным эндоскопического исследования различают три стадии язвенных кровотечений (по Форрест), имеющие значение в алгоритме выбора метода лечения (табл 3).

Три стадии язвенных кровотечений по Форресту(1987г).

Табл 3

Стадия	Эндоскопическая картина	Вероятность рецидива
Форрест IA	Струйное кровотечение	100%
Форрест IB	Диапедезное кровотечение	80-85%
Форрест IIA	На дне язвы тромбированные сосуды	50%
Форрест IIB	Плотно фиксированный тромб-сгусток	40%
Форрест IIC	На дне язвы солянокислый гематин	5%
Форрест III	Нет признаков кровотечения	1-2%

Желудочно-кишечное кровотечение следует дифференцировать от легочного кровотечения, при котором кровавая рвота имеет пенистый характер, сопровождается кашлем, в легких нередко выслушивают разнокалиберные влажные хрипы.

Лечение

Лечение и обследование больных острым кровотечением осуществляют в ***отделении реанимации***, где проводят следующие первоочередные мероприятия:

1) катетеризацию подключичной вены или нескольких периферических вен для быстрого восполнения дефицита ОЦК, измерения ЦВД;

2) зондирование желудка для его промывания и контроля возможного возобновления кровотечения. Промывание желудка проводят холодной водой (около 4°С) в объеме до 3-4л с целью удаления излившейся крови и сгустков) для подготовки к эндоскопическому исследованию и остановки кровотечения.

3) экстренную ЭГДС и одновременную попытку остановки кровотечения:

- при продолжающемся кровотечении из язвы (FI-A, FI-B) необходим эндоскопический гемостаз;
- при кровотечении FII-A, FII-B рекомендуется эндоскопическая профилактика рецидива кровотечения;
- при наличии сгустка в дне язвы рекомендуется полностью его удалить с помощью орошения с последующей обработкой язвы;
- методом выбора эндоскопического гемостаза является инъекционный метод + диатермокоагуляция или клипирование.

- повторное эндоскопическое исследование рекомендовано при неполном первичном осмотре, неустойчивом гемостазе (высокий риск рецидива кровотечения), в ряде случаев – при рецидиве геморрагии;

4) постоянную катетеризацию мочевого пузыря для контроля диуреза (он должен составлять не менее 50—60 мл/ч);

5) определение степени кровопотери и восполнение ее. При исследовании крови в ранние сроки (через несколько часов) после начала острого кровотечения число эритроцитов и содержание гемоглобина могут оставаться на нормальном уровне. Это связано с тем, что в течение первых часов происходит выброс эритроцитов из депо (печени, селезенки).

6) кислородную терапию;

7) гемостатическую терапию;

8) очистительные клизмы для удаления крови, излившейся в кишечник.

При госпитализации больных необходима оценка риска у каждого больного с желудочно-кишечным кровотечением для выявления пациентов группы высокого риска, требующих тщательного наблюдения и активной тактики лечения, и больных группы низкого риска, которые после обследования могут быть выписаны на амбулаторное лечение в сжатые сроки. Для этого созданы шкалы прогнозирования исхода заболевания. Наибольшее применение получили шкалы Rockall Scoring system и Blatchford Score.

Проведение эндоскопии в раннем периоде и быстрая выписка из стационара больных, входящих в группу низкого риска, обеспечат значительный экономический эффект.

Основными задачами интенсивной терапии являются восполнение кровопотери, потерь жидкости и стабилизация гемодинамики.

- Восполнение ОЦК следует начинать с введения кристаллоидных растворов с максимально быстрым подключением инфузии коллоидов;
- Проведение гемотрансфузии показано при уровне гемоглобина менее 90 г/л. При дефиците факторов свертывания крови показана трансфузия свежезамороженной плазмы. При гипоксии необходима кислородотерапия. Для временного поддержания доставки O2 тканям можно использовать перфторан, внелегочную оксигенацию. ИВЛ может быть показана при нестабильной гемодинамике, гипоксии и нарушении сознания;
- Вазопрессоры используют при недостаточной эффективности инфузионно-трансфузионной терапии. Применение их с дофамином улучшает почечный и мезентериальный кровоток. Рекомендовано введение антиоксидантов (реамберин, мексидол, орготеин, аллопуринол)
- Внутривенное болюсное введение ингибиторов протонной помпы с последующей непрерывной инфузией после эндоскопического гемостаза в течение 72 часов рекомендовано всем больным с высоким риском рецидива геморрагии;
- С 3-их суток рекомендуется перевод на пероральные формы ингибиторов протонной помпы;
- Всех пациентов с язвенными гастродуоденальными кровотечениями необходимо обследовать на наличие Н.Р.-инфекции и при положительном результате проводить эрадикационную терапию в стационаре;

Хирургическое лечение.

Экстренная операция показана больным с активным кровотечением (Форрест I), которое не удается остановить эндоскопическими методами; при

нестабильном гемостазе, недоступности терапевтического гемостаза, повторном кровотечении. Ее необходимо проводить в ранние сроки от начала кровотечения, так как прогноз при поздних вмешательствах резко ухудшается. Выбор оптимальной хирургической тактики при кровоточащих гастродуоденальных язвах представлен на рис. 15

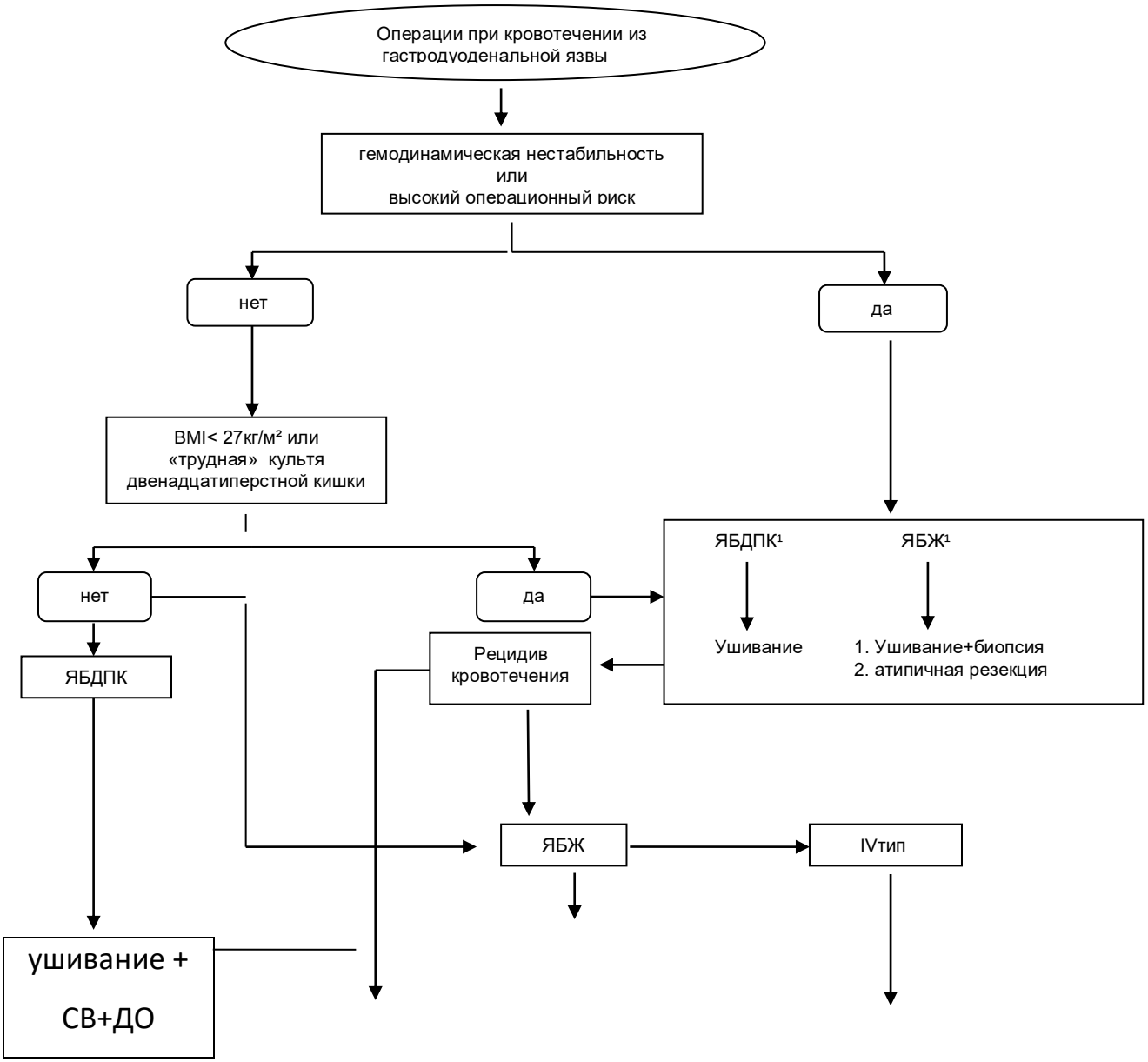

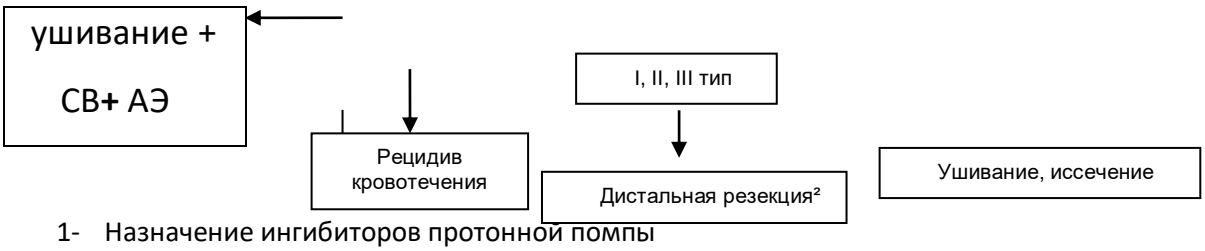

1- Назначение ингибиторов протонной помпы

2- Дополнение стволовой ваготомией при II и III типе язвы

Рис.15. Алгоритм лечения при кровотечении из гастродуоденальной язвы

Перфорация язвы

Перфорация язвы — дефект стенки желудка или двенадцатиперстной кишки с выходом содержимого в свободную брюшную полость. Перфорация – второе по частоте осложнение пептической язвы после кровотечения, но являющееся наиболее частой причиной оперативных вмешательств. Сочетание перфорации с кровотечением из одной язвы наблюдается редко. Чаще кровотечение возникает из близлежащей язвы.

Различают перфорации язвы свободные и прикрытые. При прикрытой перфорации перфоративное отверстие плотно предлежит к соседним органам (большой сальник, печень, поджелудочная железа, мезоколон и т. д.), или прикрыто изнутри складкой слизистой оболочки, или обтурировано кусочком плотной пищи. Чаще наблюдается перфорация в свободную брюшную полость при язвах передней стенки двенадцатиперстной кишки и препилорической зоны, реже — язвы передней стенки тела желудка, так как стенка в этом месте прикрыта печенью (язва чаще пенетрирует в печень). Язвы задней стенки желудка могут перфорировать в сальниковую сумку. Возможна перфорация нескольких («зеркальных») язв одновременно.

Истечение в брюшную полость содержимого двенадцатиперстной кишки или желудка быстро ведет к развитию перитонита.

Клиническая картина.

В клиническом течении перфорации условно выделяют три периода:

- первый — период внезапных острых болей, шока;

- второй — период "мнимого благополучия" когда боли несколько утихают;

- третий — период диффузного перитонита.

Первый период длится 3—6 ч (в зависимости от величины образовавшегося отверстия, степени наполнения желудка содержимым к моменту перфорации язвы). В эпигастральной области внезапно возникает чрезвычайно резкая постоянная "кинжальная" боль. Перфорация нередко сопровождается шоком. По мере истощения возможности нервных рецепторов боли несколько уменьшаются, состояние больного стабилизируется, наступает непродолжительный период мнимого благополучия. Вслед за этим быстро начинает развиваться диффузный распространенный перитонит.

Характерен внешний вид больного в первые часы заболевания: лицо бледное, выражает испуг, покрыто холодным потом, положение вынужденное — на спине или, чаще, на правом боку с приведенными к животу бедрами. Малейшее движение усиливает боль в животе. Температура тела понижена или нормальная. Дыхание грудное, поверхностное, учащенное. Пульс хорошего наполнения, замедлен до 50—60 ударов в 1 мин или умеренно учащен (80 ударов в 1 мин), артериальное давление снижено.

Живот втянут, имеет ладьевидную форму из-за резкого напряжения мышц брюшной стенки.

При перкуссии живота над областью печени выявляют тимпанит (положительный симптом Спижарного). Перистальтические шумы в первый период выслушиваются отчетливо или несколько ослаблены.

Пальпация живота резко болезненна, особенно в эпигастрии. Симптом Щеткина—Блюмберга положительный. Такого напряжения мышц живота,

которое бывает при прободении язвы, не возникает ни при каком другом остром заболевании органов брюшной полости. Этот симптом наблюдают у 95—98 % больных с перфорацией язвы.

Напряжение мышц может быть не столь выражено у пациентов пожилого возраста, с дряблой брюшной стенкой, у лиц, находящихся в состоянии алкогольного опьянения, у тучных людей из-за обильной подкожной жировой клетчатки.

Пальцевое исследование прямой кишки и исследование через влагалище позволяют выявить болезненность тазовой брюшины в случае затекания жидкости и экссудата в малый таз.

Второй период наступает через 6 ч от начала заболевания. Резко выраженные симптомы сглаживаются, самочувствие больного улучшается, уменьшаются боли в животе. Улучшение состояния больного может ввести в заблуждение как самого больного, так и врача. Однако при анализе клинических данных можно выявить нарастание признаков развивающегося перитонита (учащение пульса и дыхания, повышение температуры тела, парез кишечника, лейкоцитоз, т. е признаки синдрома системной реакции организма на воспаление).

Больной нередко становится эйфоричным. Лицо имеет нормальную окраску, дыхание учащено, температура нормальная или субфебрильная, пульс умеренно учащен (70—80 ударов в 1 мин), артериальное давление нормальное. Язык и слизистые оболочки полости рта сухие. Напряжение мышц брюшной стенки ослабевает, перистальтика вялая. Пальпация живота болезненна, симптом Щеткина—Блюмберга положительный. В крови отмечается умеренный лейкоцитоз, возможен сдвиг лейкоцитарной формулы влево.

Третий период - период распространенного диффузного перитонита, наступает через 8—12 ч. Состояние больного к этому времени становится

тяжелым. Самостоятельная боль в животе умеренная. Температура до 38С и выше. Пульс 110—120 ударов в 1 мин, слабого наполнения; артериальное давление понижено. В этот период обнаруживаются все признаки синдрома системной реакции на воспаление.

Вследствие обезвоживания и интоксикации черты лица заостряются, глаза теряют свой блеск, становятся тусклыми. Ранее это называли Facies Hypocratica , как симптом перитонита. Известный французский хирург Г. Мондор справедлоиво заметил, что это не симптом болезни, а симптом приближающейся смерти. Кожные покровы сухие. Дыхание поверхностное, частое. Язык и слизистые оболочки полости рта сухие. Живот вздут вследствие пареза кишечника. Брюшная стенка растянута и напряжена (эластическое напряжение), болезненна при пальпации и перкуссии. Симптом Щеткина—Блюмберга резко положительный. Перистальтика отсутствует.

Скопление в малом тазу большого количества экссудата можно обнаружить при пальцевом исследовании прямой кишки (нависание и болезненность передней стенки кишки), при исследовании через влагалище (уплощение и болезненность сводов влагалища)

Снижается диурез (олигурия, анурия, т.е преренальная почечная недостаточность) вследствие обезвоживания, наступающего в результате многократной рвоты, депонирования жидкости в кишечнике, брюшной полости, а также в интерстициальном пространстве в связи с резким повышением проницаемости сосудов микроциркуляторного русла и нарастанием отека брюшины.

Данные лабораторных исследований выявляют высокий лейкоцитоз со сдвигом лейкоцитарной формулы влево, повышение показателей гемоглобина и гематокрита в результате обезвоживания, снижения ОЦК. При биохимических исследованиях отмечаются нарушения водно-

электролитного и кислотно-основного состояния, что проявляется гиперкалиемией, метаболическим ацидозом, увеличением содержания в крови мочевины и креатинина.

Диагностика.

- *Обзорная рентгенография и рентгеноскопия органов брюшной полости (Рис. 16).* При исследовании больного в положении стоя свободный газ перемещается под диафрагму и выявляется в виде серповидной полоски просветления между верхней поверхностью печени и диафрагмой у 75—80 % больных (обнаружен и описан Levi — Dorn (1913)). Если свободный газ в брюшной полости не определяется в вертикальном положении, необходимо продолжить исследование в боковой позиции. При отсутствии газа в поддиафрагмальном пространстве для подтверждения диагноза перфорации язвы можно ввести в желудок через зонд небольшое количество воздуха или водорастворимого контрастного вещества. Появление в свободной брюшной полости воздуха или выхождение контрастного вещества в брюшную полость свидетельствует о наличии перфорации.

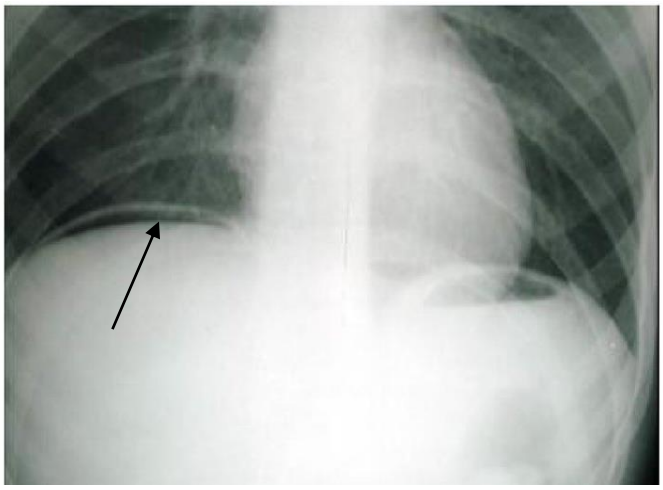

Рис. 16 Обзорная рентгенография брюшной полости. Стрелкой указан свободный газ под куполом диафрагмы.

- *Компьютерная томография* органов брюшной полости имеет высокую диагностическую точность при прободной язве - 98%. Позволяет выявить свободный газ в брюшной полости, свободную жидкость в брюшной полости, утолщение желудочной или дуоденальной стенок в зоне язвы, обнаружить язву и перфоративное отверстие.
- *Ультразвуковое исследование* брюшной полости выполняют для выявления свободного газа (точность - 75%) и свободной жидкости (точность - 95%) в брюшной полости в случае невозможности проведения КТ. Ультразвуковым симптомом перфорации язвы является перерыв наружного контура стенки органа в области язвенного дефекта. При подозрении на прикрытую перфорацию диагностическая точность УЗИ составляет – 80,0%.
- *Диагностическая лапароскопия* выполняется с целью выявления характерного перитонеального экссудата с примесью желудочного содержимого или желчи, визуализации перфоративного отверстия, уточнения его локализации, размеров, выраженности и размеров язвенного инфильтрата, оценки состояния стенок желудка и ДПК, распространенности и выраженности перитонита, выявления сопутствующих заболеваний других органов брюшной полости.
- *ЭГДС* рекомендуют выполнять при отсутствии симптомов перитонита и при подозрении на прикрытую перфорацию язвы после проведения рентгенографии, УЗИ, КТ и при установленном диагнозе в целях детализации диагноза, диагностики осложненного течения язвенной болезни. Фиброгастродуоденоскопия позволяет установить наличие прободной язвы в 90% случаев.

Дифференциальная диагностика.

Перфорация опухоли желудка чаще встречается у больных старше 50 лет, отмечавших симптомы, характерные для опухоли желудка: снижение аппетита, слабость, похудание, предшествовавший ахилический гастрит. Иногда у таких пациентов пальпируется образование в эпигастральной области. Клинические проявления перфорации опухоли аналогичны таковым при перфорации язвы. ЭГДС и КТ позволяют уточнить диагноз.

Острый холецистит чаще наблюдается у женщин. Боли наступают после приема жирной, жареной пищи, локализуются в правом подреберье, иррадиируют под правую лопатку, в область правого плеча. Боль постоянная, сопровождается многократной рвотой, не приносящей облегчения. В анамнезе — повторные приступы печеночной колики или острого холецистита с повышением температуры тела, иногда с желтухой. При пальпации обнаруживают напряжение мышц в правом верхнем квадранте живота, которое никогда не бывает так выражено, как при перфорации язвы. При УЗИ выявляют конкременты в желчном пузыре, утолщение его стенок, скопление экссудата около желчного пузыря.

Острый панкреатит начинается с резкой постоянной боли в верхней половине живота, принимающей опоясывающий характер. Боль проявляется после употребления алкоголя, обильной жирной пищи, носит интенсивный характер. При пальпации отмечается вздутие живота вследствие пареза кишечника, болезненность в зоне проекции поджелудочной железы на брюшную стенку. В анализах отмечается повышение уровня амилазы крови и мочи. Уточнить диагноз позволяют УЗИ и КТ.

Острый аппендицит дифференцировать от перфоративной язвы двенадцатиперстной кишки бывает трудно. При остром аппендиците в начале заболевания наблюдаются боли в эпигастральной области, которые затем перемещаются в правую подвздошную область, где начинает

развиваться перитонит, появляется напряжение мышц брюшной стенки (см. "Острый аппендицит").

Следует учесть, что при перфорации язвы наибольшая болезненность и напряжение мышц брюшной стенки возникают в верхней половине живота, где воспалительный процесс начинается раньше, чем в правой подвздошной области.

Сходство динамики болевого синдрома при перфоративной язве с клиническими проявлениями острого аппендицита, недооценка обнаруженных симптомов, погрешности в клиническом исследовании больного приводят врача к ошибочному диагнозу острого аппендицита, по поводу которого иногда предпринимается операция.

Тромбоз и эмболия сосудов брыжейки характеризуется внезапным возникновением интенсивной боли в животе без определенной локализации. Больной беспокоен, меняет положение. Пульс частый, возможна гипотония. Живот вздут, мягкий, имеются признаки паралитической непроходимости кишечника. При пальцевом исследовании прямой кишки может быть обнаружена кровь. Характерен гиперлейкоцитоз (!) и повышение артерииального давления (симптом Блинова). Лапароскопия и КТ-ангиография позволяют уточнить диагноз.

Расслоение аневризмы аорты проявляется внезапной интенсивной болью в верхней половине живота. При обследовании в животе у худых пациентов выявляют неподвижное болезненное пульсирующее образование, над которым можно прослушать грубый систолический шум. Выражено напряжение мышц брюшной стенки. Пульс частый, артериальное давление снижено. Пульсация подвздошных и бедренных артерий ослаблена. При УЗИ и КТ-ангиографии диагностируют аневрезматическое расширение аорты.

Почечная колика характеризуется внезапным возникновением острой боли в правой или левой поясничной области с иррадиацией в паховую область, половые органы, сопровождается дизурическими явлениями. Больной беспокоен, мечется, кричит от боли, отмечает болезненное мочеиспускание. Живот несколько вздут и напряжен, "печеночная тупость" сохранена, положительный симптом поколачивания в поясничной области. В анализах мочи обнаруживают неизмененные эритроциты. При УЗИ почек выявляют конкременты, изменения в чашечно-лоханочном отделе.

Инфаркт миокарда. Гастралгическая форма заболевания имеет сходство с клиническими проявлениями перфорации язвы. При инфаркте также может возникать острая боль в эпигастральной области, иррадиирующая в область сердца, между лопатками. Однако напряжение мышц живота и симптом Щеткина—Блюмберга отсутствуют или слабо выражены. На ЭКГ обнаруживают свежие очаговые изменения миокарда, кроме того постановке диагноза способствует определение тропонинового теста и ферментный анализ.

Базальная пневмония и плеврит. Для этого заболевания характерна остро возникшая боль в верхней половине живота, усиливающаяся при дыхании, кашле. Дыхание поверхностное, при аускультации можно выявить в нижних отделах грудной клетки шум трения плевры, хрипы. Температура тела повышена (38 — 40 °С). Пульс частый. Язык влажный. Живот может быть умеренно напряжен в эпигастральной области. Сохранена "печеночная тупость", прослушиваются перистальтические шумы. При рентгенологическом исследовании выявляются признаки пневмонии, еще более точный диагноз возможен при КТ.

Спонтанный пневмоторакс. Внезапно появляется острая боль в правой или левой половине грудной клетки, иррадиирующая в эпигастральную область. Дыхание над соответствующим легким не выслушивается.

Перкуторно выявляется коробочный звук. При рентгенологическом исследовании обнаруживают воздух в плевральной полости и коллабированное легкое.

Перфорация язв задней стенки желудка имеет несколько отличную клиническую картину. Содержимое желудка изливается в сальниковую сумку, поэтому боль в эпигастральной области бывает не столь резкой, как при попадании содержимого в свободную брюшную полость. При объективном исследовании больного в эпигастральной области можно обнаружить болезненность и напряжение мышц брюшной стенки. Свободную жидкость в брюшной полости выявляют при УЗИ, язву — при эндоскопии. Если у больного с признаками перфорации язвы во время операции не находят язву, необходимо вскрыть желудочно-ободочную связку, осмотреть заднюю стенку желудка и сальниковую сумку.

Лечение.

Диагностика перфоративной язвы относится к экстренным мероприятиям. В связи с этим решение об операции должно быть принято в течение 2 часов после госпитализации больного в стационар!

Согласно отечественным национальным рекомендациям консервативное лечение перфоративной язвы не рекомендуется.

Тем не менее, нельзя не упомянуть способ консервативного лечения при перфоративной язве (по Тейлору, 1946г) заключающийся в активной аспирации из желудка через каждые 15—30 мин или налаживании постоянной аспирации. Это следует делать только при упорном отказе больного от операции. Создание отрицательного давления в желудке способствует прикрытию перфорации рядом расположенным органом, образованию спаек, отграничению воспалительного процесса и, в конечном счете выздоровлению.

Алгоритм хирургического лечения перфоративной язвы приведен на рис.17.

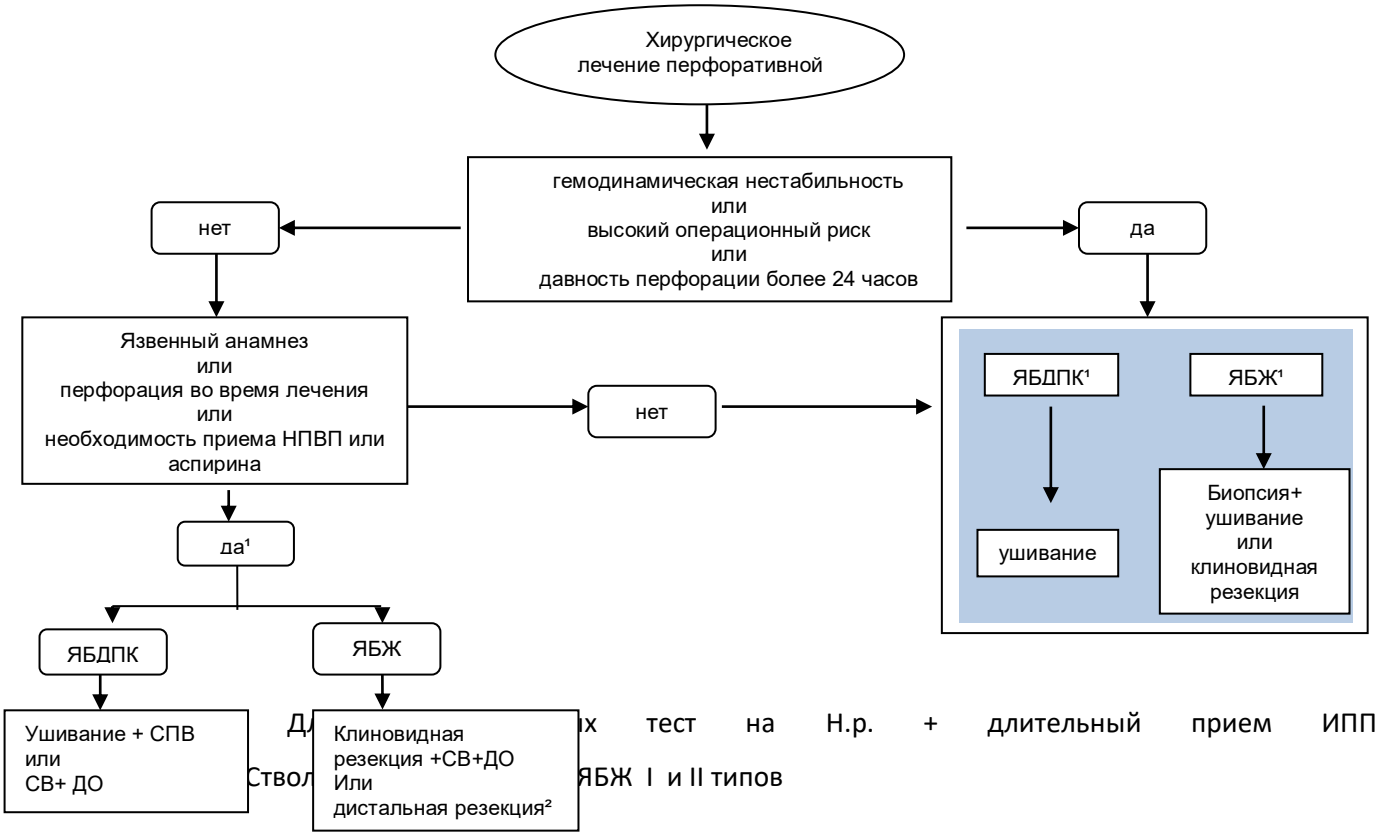

Рис 17. Алгоритм хирургического лечения перфоративных гастродуоденальных язв.

Ушивание язвы выполняют при распространенном перитоните, высокой степени операционного риска (тяжелые сопутствующие заболевания, преклонный возраст больного), при перфорации стрессовых и лекарственных язв. Отверстие ушивают в поперечном направлении по отношению к продольной оси желудка или двенадцатиперстной кишки отдельными серозно-мышечными швами, вводя иглу вне зоны инфильтрата. Края язвы по возможности экономно иссекают. Линию швов в ряде случаев прикрывают прядью большого сальника, которую фиксируют несколькими швами (рис 18).

Рис. 18. Тампонирование язвы прядью большого сальника

Ушивание язвы не излечивает от язвенной болезни. В большинстве случаев (до 70 %) наступает рецидив заболевания. Поэтому целесообразнее выполнять ваготомию или резекцию желудка. Однако, более продолжительные и сложные операции, чем ушивание язв, рекомендуются при достаточной квалификации хирурга, наличии необходимого инструментария и возможности применения интенсивной терапии.

Ваготомия с иссечением перфоративной язвы и пилоропластикой показана при локализации язвы на передней стенке луковицы двенадцатиперстной кишки или пилорического отдела желудка при отсутствии большого инфильтрата и резкой рубцовой деформации выходного отдела желудка.

Выполнение СПВ возможно в крупных гастроэнтерологических центрах, при высокой квалификации хирурга у больных без диффузного разлитого перитонита.

Ваготомия с дренирующей желудок операцией является малотравматичным вмешательством, адекватно снижающим желудочную секрецию и дающим стойкое излечение в большинстве случаев (90 % и более).

Дистальная резекция желудка (антрумэктомия) со стволовой ваготомией показана в случае прободения хронической язвы желудка при отсутствии перитонита и повышенного операционного риска.

Заключительным этапом операции по поводу перфоративной язвы должен быть тщательный туалет брюшной полости: аспирация экссудата и гастродуоденального содержимого, промывание растворами антисептиков .

При прикрытой перфорации язвы также показана срочная операция, так как прикрытие нельзя считать надежной защитой от поступления содержимого желудка в свободную брюшную полость.

В настоящее время все большее применение получили лапароскопические операции при прободной язвы, которые выполняются в 7% - 12% случаев. В последние годы количество таких операций в отдельных клиниках колеблется от 46% до 92%. В основном выполняется ушивание перфоративной язвы.

Показания к лапароскопической операции:

•локализация прободного отверстия на передней стенке желудка или двенадцатиперстной кишки;

•небольшие размеры язвенного дефекта.

Противопоказания:

•труднодоступная локализация язвы;

•большой диаметр прободного отверстия;

•подозрение на малигнизацию язвы;

•каллезная язва;

•перифокальное воспаление стенки органа до 10 мм;

•вторичный разлитой гнойный перитонит, тяжёлый сепсис;

•наличие сопутствующих заболеваний и состояний, препятствующих наложению карбоксиперитонеума.

Преимущества лапароскопичского вмешательства заключаются в уменьшение болевого синдрома, послеоперационных осложнений, сроков лечения в стационаре. При этом не увеличивается частота осложнений ближайшего послеоперационного периода.

Условия для лапароскопической операции:

- наличие оборудования и инструментария;
- владение хирургом техникой выполнения лапароскопических операций.

Пилородуоденальный стеноз

Сужение начального отдела двенадцатиперстной кишки или пилорического отдела желудка развивается у 10—40 % больных язвенной болезнью. Причиной чаще являются язвы двенадцатиперстной кишки, реже — препилорические язвы и язвы пилорического канала.

Формирование стеноза происходит в результате рубцевания язвы, в некоторых случаях вследствие сдавления двенадцатиперстной кишки воспалительным инфильтратом, сужения просвета кишки за счет отека слизистой оболочки.

Клиническая картина, диагностика и лечение.

В клиническом течении стеноза различают три стадии (табл. 4):

I стадия — компенсации (рентгенологическая задержка эвакуации контрастного вещества - до 6-12 часов),

II стадия — субкомпенсации (задержка -свыше 12 часов),

III стадия — декомпенсации. (половина принятого контрастного вещества через 24 ч остается в просвете желудка)

Больные с компенсированным и субкомпенсированным стенозом с признаками обострения язвенной болезни могут быть оперированы после короткого (5—7 дней) периода интенсивного противоязвенного лечения.

Больные с декомпенсированным стенозом, имеющие выраженные расстройства водно-электролитного баланса и кислотно-основного

состояния, нуждаются в более тщательной комплексной предоперационной подготовке:

1. нормализация водно-электролитного и белкового обмена (введение белковых препаратов, сбалансированных растворов, содержащих ионы К, Na, Cl). Препараты калия можно назначать только после восстановления диуреза и определения содержания его в крови.

2. парентеральное или зондовое энтеральное питание, обеспечивающее энергетические потребности организма за счет введения высокоэнергетических растворов и питательных смесей

3. противоязвенное лечение в полном объеме.

4. декомпрессия желудка (аспирация желудочного содержимого через зонд).

Сравнительная характеристика клинической картины, диагностики и лечения больных в зависимости ***от стадии пилородуоденального стеноза***

Табл. 4

	Компенсированный стеноз	Субкомпенсированный стеноз	Декомпенсированный стеноз
Клиническая картина	Типичная клиника язвенной болезни, тяжесть в эпигастрии после приема пищи.	Усиление чувства тяжести в эпигастрии, отрыжка тухлым, рвота съеденной пищей, снижение массы тела. Шум плеска в желудке натощак	Постоянная рвота съеденной накануне пищей, выраженное снижение массы тела, снижение тургора кожи, обезвоживание, снижение диуреза, шум плеска натощак, выраженная слабость, головокружения, гипотония, возможно

			нарушения ритма сердца при выраженных электролитных нарушениях. В тяжелых случаях на фоне гипохлоремии развивается желудочная тетания — общие судороги, тризм, сведение кистей рук ("рука акушера" — симптом Труссо), подергивание мышц лица при поколачивании в области ствола лицевого нерва (симптом Хвостека).
Лабораторные показатели	Изменения отсутствуют	Основные показатели гомеостаза в норме	Гипокалиемия, гипохлоремия, гипоальбуминемия, метаболический алкалоз, азотемия
ЭГДС	Рубцово-язвенная деформация до 0,5-1,0см	Желудок растянут, пилородуоденальная зона сужена до 0,3-0,5см	Желудок огромных размеров, просвет желудка и двенадцатиперстной кишки в области стеноза не дифференцируется
Рентгенологи	Умеренное	Желудок увеличен в	Желудок больших

- ческое исследовани е	увеличение желудка, усиление перистальтики, сужение пилородуоденально й зоны, замедление первичной эвакуации, через 12 часов бария в желудке нет	размерах, перистальтика ослаблена, выраженное сужение пилородуоденальной зоны, задержка эвакуации бария из желудка до 6-12 часов, но через 24 часа бария в желудке нет	размеров, расположен в малом тазу, первичная эвакуация отсутствует, через 24 часа – барий в желудке
Хирургическо е лечение	СПВ +ДО	СВ+АЭ СПВ +ДО	СВ+ резекция желудка

При субкомпенсированном стенозе возможно выполнение как ваготомии с дренирующей операцией, так и экономной резекции желудка со стволовой ваготомией. Это зависит от степени сохранения сократительной функции желудка и в каждом конкретном случае решается индивидуально.

Отдаленные результаты грамотно выбранного оперативного лечения стенозов двенадцатиперстной кишки не отличаются от таковых при лечении неосложненных язв.

Дифференциальная диагностика.

Пилородуоденальный стеноз язвенного происхождения следует отличать от стенозов, обусловленных опухолями выходного отдела желудка. Эндоскопическое (включая биопсию) и рентгенологическое исследования, а также КТ позволяют уточнить диагноз.

Пенетрация язвы

Пенетрирующая язва возникает при распространении воспалительного периульцерозного язвенного процесса за пределы стенки желудка или

двенадцатиперстной кишки, *КОГДА ДНОМ ЯЗВЫ ОКАЗЫВАЮТСЯ* в соседние органы: печень, поджелудочную железу, печеночно-двенадцатиперстную связку, сальник.

Клиническая картина и диагностика. Боли при пенетрирующей язве становятся постоянными, интенсивными, теряют закономерную связь с приемом пищи, не уменьшаются от приема антацидных препаратов. В ряде случаев появляются признаки воспаления, о чем свидетельствуют субфебрильная температура, лейкоцитоз, ускорение СОЭ. При пенетрации язвы в поджелудочную железу появляются боли в спине, принимающие часто опоясывающий характер. Для пенетрирующей язвы тела желудка характерны иррадиация болей в левую половину грудной клетки, область сердца. Рентгенологическим признаком пенетрации язвы является наличие глубокой ниши в желудке или двенадцатиперстной кишке, выходящей за пределы органа. Диагноз подтверждается эндоскопическим исследованием с биопсией краев язвы.

Лечение. Консервативное противоязвенное лечение при пенетрирующих язвах малоэффективно. Как правило, выполняют стволовую ваготомию с антрумэктомией с удалением язвы или оставлением ее кратера.

Подводя итоги вышеизложенному, тактика хирургического лечения у больных ЯБДПК и ЯБЖ представлена в табл. 5.

Тактика хирургического лечения больных язвенной болезнью и ее осложнениями.

Табл. 5

Показания	ЯБДПК	ЯБЖ
Кровотечение	Ушивание[1] Ушивание +	Ушивание+биопсия[1] Ушивание+биопсия+

	ваготомия+дренирование Ваготомия + антрумэктомия	ваготомия+дренирование Резекция желудка[2]
Перфорация	Ушивание[1] Ушивание + СПВ Ушивание + СВ+ДО	Биопсия + ушивание[1] Клиновидная резекция + СВ + ДО Резекция желудка[2]
Стеноз	СПВ + ДО СВ + антрумэктомия	Биопсия + СВ +ДО Резекция желудка[2]
Рецидивирующие, плохо заживающие язвы	СПВ[2] СВ+ДО СВ + АЭ	Иссечение язвы (рубца) + СВ +ДО СВ +АЭ

1 - только у пациентов с шоком и нестабильной гемодинамикой

2 – операция выбора у пациентов с низким операционным риском

Острые язвы

Заболевание возникает при стрессовых ситуациях, связанных с серьезной патологией внутренних органов, тяжелыми оперативными вмешательствами, ожогами, политравмой, приемом некоторых лекарственных веществ и др.

В зависимости от причины возникновения различают следующие виды острых язв:

1) стрессовые язвы — у больных с множественной травмой (политравма), шоком, сепсисом, тяжелыми большими операциями на органах грудной полости, живота, на крупных сосудах и операциях на мозге;
2) язва Курлинга – у пациентов с обширными ожогами

2) язва Кушинга — после операции на головном мозге, при черепно-мозговой травме и опухолях мозга вследствие центральной стимуляции

желудочной секреции и повышения его агрессивных свойств по отношению к слизистой оболочке желудка;

3) лекарственные язвы, возникающие при приеме НПВПВ, которые уменьшают образование слизи, разрушают защитный барьер слизистой оболочки.

До появления осложнений (кровотечения, перфорации) острые язвы протекают как обычные язвы или нередко бессимптомно.

Диагностика и лечение существенно не отличается от таковых при пептической язве. В случае развития осложнений и необходимости оперативного лечения выполняют, как правило, ушивание язвы или ее иссечение.

Язва Дьелафуа – артериовенозная мальформация с развитием аневризмы и последующим ее разрывом, которая локализуется чаще всего в кардиальном отделе желудка по малой кривизне, как правило, в пределах 6 см от гастроэзофагеального перехода, хотя может быть диагностирована в любом отделе желудочно-кишечного тракта (рис. 19).

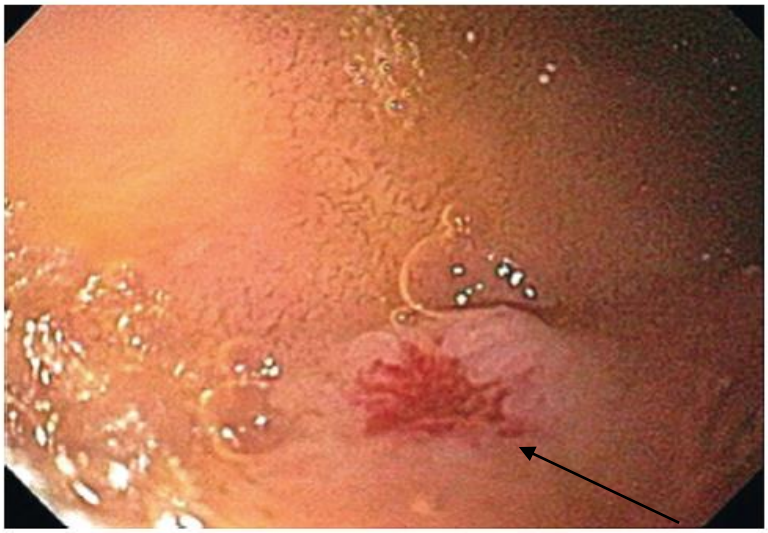

Рис 19 Язва Дьелафуа (указана стрелкой)

Кровотечение из язвы Дьелафуа может быть массивным. Как правило, эндоскопическое исследование бывает информативно не только с

диагностической точки зрения, но и позволяет выполнить гемостаз в 80-100% случаев

Синдром Мэллори – Вейса - продольный разрыв слизистой оболочки желудка в области кардиоэзофагеального перехода и кардии, осложнившийся кровотечением. Синдром Мэллори-Вейса является причиной желудочно-кишечных кровотечений в 15% случаев. Состояние возникает, как правило, после неоднократной рвоты разной природы, чаще всего у пациентов с тяжелым алкогольным отравлением. Эндоскопическое исследование является как диагностической, так и лечебной манипуляцией (диатермокагуляция, подслизистые инъекции адреналина, клипирование). Хирургическое вмешательство, как правило, не требуется. При необходимости выполняется гастротомия, прошивание кровоточащей слизистой.

Патологические синдромы после операций на желудке.

Основные постгастрорезекционные синдромы приведены на рис.20

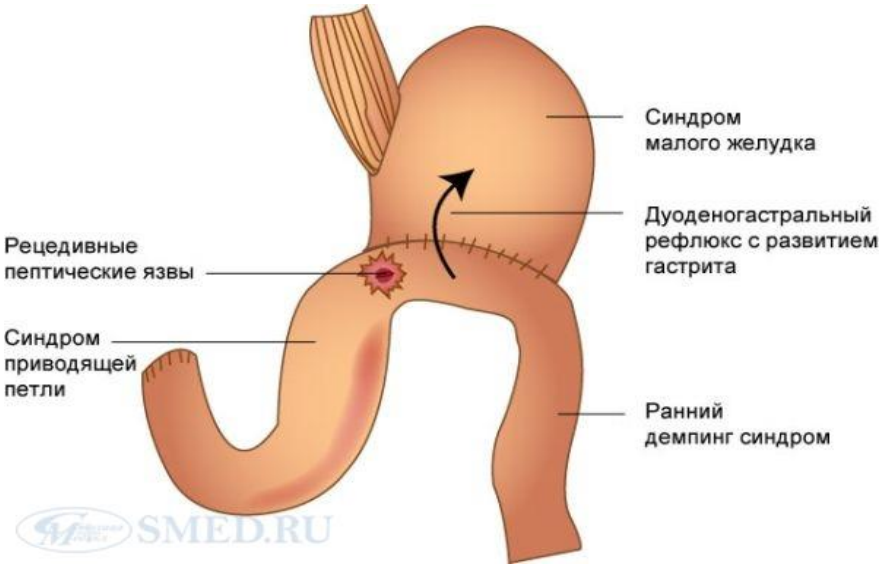

Рис. 20 Постгастрорезекционные синдромы

Расстройства, возникающие у больных после резекции желудка и ваготомии, связывают:

1) с утратой резервуарной функции желудка вследствие удаления значительной его части;

2) с быстрой эвакуацией содержимого культи желудка в двенадцатиперстную или тощую кишку в связи с удалением привратника и формированием широкого анастомоза;

3) с исключением пассажа пищи по двенадцатиперстной кишке и снижением ее участия в нейрогуморальной регуляции пищеварения (при резекции желудка по способу Бильрот-II).

4) с функциональными и метаболическими расстройствами.

Чем обширнее резекция желудка, тем больше риск возникновения пострезекционных расстройств.

Демпинг-синдром

Демпинг-синдром — комплекс симптомов нарушения гемодинамики и нейровегетативных расстройств в ответ на быстрое поступление желудочного содержимого в двенадцатиперстную или тонкую кишку в результате разрушения привратника или его шунтирования.

Этиология и патогенез.

Основной причиной развития демпинг-реакции является отсутствие рецептивной релаксации оставшейся верхней части желудка, т. е. способности его культи или ваготомированного желудка к расширению при поступлении новых порций пищи. В связи с этим давление в желудке после приема пищи возрастает, содержимое его быстро поступает в значительном количестве в тощую или двенадцатиперстную кишку. Это вызывает неадекватное раздражение рецепторов, повышение осмолярности кишечного содержимого. Для достижения осмотического равновесия в просвет кишки перемещается внеклеточная жидкость. В ответ на растяжение

стенок кишки из клеток слизистой оболочки выделяются биологически активные вещества (VIP-вазоактивный полипептид, кинины, гистамин, серотонин и др.). В результате в организме происходит вазодилатация, снижается объем циркулирующей плазмы, повышается моторная активность кишечника. Снижение объема циркулирующей плазмы на 15—20 % является решающим фактором в возникновении вазомоторных симптомов: слабости, головокружения, сердцебиения, лабильности артериального давления. Вследствие гиповолемии и гипотензии активируется симпатико-адреналовая система, что проявляется бледностью кожных покровов, учащением пульса, повышением артериального давления.

Клиническая картина и диагностика.

Основные жалобы - слабость, потливость, головокружение. В более тяжелых случаях могут наблюдаться обморочное состояние, "приливы жара" во всем теле, сердцебиение, иногда боли в области сердца. Все указанные явления развиваются через 10—15 мин после приема пищи, особенно после сладких, молочных, жидких блюд. Наряду с этими симптомами появляются ощущение тяжести и распирания в эпигастральной области, тошнота, скудная рвота, урчание и коликообразная боль в животе, понос. Из-за выраженной мышечной слабости больные после еды вынуждены принимать горизонтальное положение. Резко снижается трудоспособность.

Диагностика основывается на характерных симптомах демпинг-реакции после приема пищи. При рентгенологическом исследовании выявляют быстрое опорожнение оперированного желудка, особенно у больных после резекции по Бильрот-II в модификации Гофмейстер-Финстерера. Эвакуация содержимого желудка часто осуществляется по типу "провала", отмечается ускоренный пассаж контрастного вещества по тонкой кишке, дистонические и дискинетические расстройства.

Выделяют три степени тяжести демпинг-синдрома в зависимости от выраженности тахикардиии, повышения артериального дааавления, их продолжительности и снижения трудоспособности.

Лечение.

Консервативное лечение применяют при легкой и средней степени тяжести демпинг-синдрома. Основой его является диетотерапия: частое высококалорийное питание небольшими порциями (5—6 раз в день), полноценный витаминный состав пищи, заместительная витаминотерапия преимущественно препаратами группы В, ограничение углеводов и жидкости. Пищу рекомендуется принимать в теплом виде, раздельно жидкие блюда и твердые. Для лечения демпинг-синдрома с успехом используют октреотид — синтетический аналог соматостатина (подкожно).

Хирургическое лечение применяют при тяжелом демпинг-синдроме (III степень) и неэффективности консервативного лечения при демпинг-синдроме II степени. Наиболее распространенной реконструктивной операцией является реконверсия способа Бильрот-II в Бильрот-I или гастроеюнальный анастомоз на выключенной по Ру петле. Применяют также гастроеюнодуоденопластику.

Гипогликемический синдром

Гипогликемический синдром (поздний демпинг-синдром) развивается через 2—3ч после приема пищи. Патогенез связывают с избыточным выделением иммунореактивного инсулина во время ранней демпинг-реакции. В результате гиперинсулинемии происходит снижение уровня глюкозы крови до субнормальных показателей.

Клиническая картина и диагностика. Характерны остро развивающееся чувство слабости, головокружение, резкое чувство голода, сосущая боль в эпигастральной области, дрожь, сердцебиение, снижение артериального давления, иногда брадикардия, бледность кожных покровов, пот. Возможна

потеря сознания. Эти симптомы быстро проходят после приема небольшого количества пищи, особенно богатой углеводами. Симптомы гипогликемии могут возникать при длительных перерывах между приемами пищи, после физической нагрузки.

Для предотвращения выраженных проявлений гипогликемического синдрома больные стараются чаще питаться, носят с собой сахар, печенье, хлеб и принимают их при возникновении первых признаков гипогликемии.

Лечение. Постоянное сочетание гипогликемического синдрома с демпинг-синдромом обусловлено их патогенетической общностью. Ведущим страданием является демпинг-синдром, на ликвидацию которого должны быть направлены лечебные мероприятия, включающие назначение препаратов, регулирующих моторику желудочно-кишечного тракта (мотилиум и др.)

Синдром приводящей петли.

Синдром приводящей петли развивается после резекции желудка по методу Бильрот-II, особенно в модификации Гофмейстера—Финстерера. При этой операции нередко создаются благоприятные условия для попадания пищи из культи желудка в короткую приводящую петлю, т. е. в двенадцатиперстную кишку. Это может провоцировать развитие холецистита, холангита, панкреатиа и, кишечного дисбактериоза, а также билиарного рефлюкс-гастрита и рефлюкс-эзофагита.

Клиническая картина и диагностика. Больных беспокоят боли в эпигастральной области и в правом подреберье после приема пищи (особенно жирной). Боли носят тупой, иногда схваткообразный характер, иррадиируют под правую лопатку, интенсивность их обычно нарастает в конце дня. Вслед за этим наступает обильная рвота желчью вследствие внезапного опорожнения содержимого растянутой приводящей петли в культю желудка. После рвоты обычно наступает облегчение. Тяжесть

синдрома определяют частота рвоты желчью и обилие рвотных масс, в которых заметна примесь желчи. При сопутствующем панкреатите боль носит опоясывающий характер.

При рентгенологическом исследовании контрастное вещество, введенное в культю желудка, быстро поступает в приводящую петлю и длительно задерживается в ней. Если контрастное вещество в приводящей петле отсутствует, то это может быть признаком переполнения ее содержимым, повышения давления в ней или перегиба у желудочно-кишечного анастомоза.

Лечение. Назначают прокинетики, нормализующие моторику желудка и двенадцатиперстной кишки. Хирургическое лечение показано при тяжелых формах синдрома приводящей петли с частой и обильной желчной рвотой. Наиболее обоснованной операцией является реконструкция анастомоза по Гофмейстеру—Финстереру в анастомоз на выключенной по Ру петле тощей кишки.

Рефлюкс-гастрит.

Развивается вследствие заброса в культю желудка желчных кислот, лизолецитина и панкреатического сока, находящихся в дуоденальном содержимом. Эти вещества разрушают слизисто-бикарбонатный барьер, повреждают слизистую оболочку желудка и вызывают билиарный (щелочной) рефлюкс-гастрит.

Клиническая картина и диагностика. Основными симптомами рефлюкс-гастрита являются боль в эпигастральной области, срыгивание и рвота, потеря массы тела. Боль усиливается после приема пищи, бывает тупой, иногда жгучей. Частая рвота не приносит облегчения. Больных беспокоит ощущение горечи во рту. Присоединение рефлюкс-эзофагита

сопровождается изжогой, дисфагией. При прогрессировании болезни развиваются гипо- и ахлоргидрия, анемия, похудание.

У больных с дуодено- или еюногастральным рефлюксом через 15—25 лет после операции может развиться рак культи желудка с вероятностью в 3—6 раз выше по сравнению с неоперированными больными той же возрастной группы. Дуоденогастральный рефлюкс диагностируется при рентгенологическом исследовании. При эндоскопии находят желчь в оперированном желудке, гиперемию и отечность слизистой оболочки, однако небольшое количество желчи в желудке не дает основания для диагноза рефлюкс-гастрита. Более надежны и информативны радиоизотопная сцинтиграфия и биопсия слизистой оболочки. При гистологическом исследовании биоптатов обнаруживают изменения, характерные для гастрита. Это позволяет определить вид заболевания, выраженность и степень активности гастрита.

Лечение. Консервативное лечение включает диетотерапию и лекарственную терапию. Обычно назначают антацидные препараты, содержащие гидроксиды магния и алюминия, связывающие желчные кислоты; препараты, нормализующие моторику желудка и двенадцатиперстной кишки (метоклопрамид, координакс).

Хирургическое лечение показано при значительной выраженности симптомов и значительной продолжительности заболевания, а также в случае развития осложнений в виде кровотечения из эрозий и возникновения микросфероцитарной анемии.

Операцию проводят с целью отведения дуоденального содержимого от оперированного желудка. Наиболее эффективной считают реконструктивную операцию с формированием гастроеюнального анастомоза по Ру.

Дисфагия

Дисфагия наблюдается сравнительно редко после ваготомии в ближайшем послеоперационном периоде, выражена в легкой степени и быстро проходит. Она обусловлена денервацией дистального отдела пищевода, периэзофагеальным воспалением, послеоперационным эзофагитом. Для лечения используют прокинетики — мотилиум, препараты, содержащие антациды (альмагель, фосфалюгель, маалокс).

Гастростаз

Гастростаз возникает в послеоперационном периоде у некоторых больных после стволовой ваготомии, особенно при неадекватной пилоропластике, а также после резекции желудка по Ру (Ру-стаз синдром). Основные симптомы — тошнота, срыгивание, рвота, тупая боль или тяжесть в верхней половине живота. При рентгенологическом исследовании выявляют длительную задержку контраста в желудке. Для лечения рекомендуется постоянная назогастральная аспирация содержимого желудка, энтеральное зондовое питание, прокинетики. При консервативном лечении симптомы гастростаза проходят по мере восстановления моторики желудка.

Диарея

Диарея является преимущественно следствием стволовой ваготомии в сочетании с дренирующими желудок операциями. После резекции желудка она встречается реже. *Лечение.* Рекомендуется исключить из диеты молоко и другие продукты, провоцирующие демпинг-реакцию. Включить в рацион питания продукты, вызывающие задержку стула. Для нормализации кишечной микрофлоры применяют антибактериальные средства, пробиотики и его аналоги. Целесообразно назначить средства, адсорбирующие желчные кислоты (холестирамин). Быстро оказывает

положительный эффект имодиум — антидиарейное средство, снижающее моторику желудочно-кишечного тракта.

Метаболические нарушения

Метаболические нарушения развиваются чаще после обширной дистальной резекции желудка или гастрэктомии вследствие удаления значительной части париетальных клеток желудка, секретирующих фактор Касла. Он является необходимым для связывания витамина В12 и процессов всасывания в подвздошной кишке (синдроб мальаюсорбции). У ряда пациентов развивается железодефицитная анемия, дефицит витамина В12. При мальабсорбции нарушается всасывание многих ингредиентов пищи, часто возникает стеаторея. Это приводит к резкому похуданию и даже кахексии, что отражается на качестве жизни, поведенческих реакциях пациентов.

Лечение. Преимущественно консервативное. Рекомендуют принимать высококалорийную пищу малыми порциями по нескольку раз в день, назначать витамин В12, препараты железа. В тяжелых случаях показано стационарное лечение с целью корригирования метаболических нарушений.

Рецидив язвы.

Причины рецидива язвы после резекции желудка или ваготомии:

- *недостаточное снижение продукции соляной кислоты* вследствие экономной резекции или оставление части слизистой оболочки антрального отдела над культей двенадцатиперстной кишки. Оставшиеся гастринпродуцирующие клетки продолжают выделять гастрин и поддерживать достаточно высокий уровень выделения соляной кислоты в культе желудка;
- *неадекватная ваготомия или неполная (10-15%);*

- *стеноз выходного отверстия при дренирующих операциях,* вызывающий застой содержимого в желудке;
- *гастринома (синдром Золлингера—Эллисона), гиперпаратиреоз, множественные эндокринные неоплазии — МЭН-I и МЭН-IIA.*

Клиническая картина и диагностика. Типичными симптомами рецидива язвы являются боли, рвота, кровотечение (массивное или скрытое), анемия, похудание. При желудочно-тонко-толстокишечном свище к этим симптомам прибавляются понос, рвота с примесью кала, резкое похудание, так как пища, попадая из оперированного желудка сразу в толстую кишку, не усваивается. Наиболее информативными методами диагностики являются ЭГДС и рентгенологическое исследование.

Лечение. При рецидиве язвы после ваготомии хороший эффект дает применение антисекреторных препаратов и антибиотиков для эрадикации геликобактерной инфекции. В случае отсутствия эффекта от медикаментозного лечения или при появлении опасных для жизни осложнений показано реконструктивное хирургическое вмешательство. Целью операции является устранение причины рецидива язвы.

СПИСОК ЛИТЕРАТУРЫ

1. Sabiston textbook of surgery. The biological basis of modern surgical practice. 20th edition.

2. Schwartz’s. Principles of Surgery. Tenth Edition.

3. Циммерман Я.С. Язвенная болезнь: актуальные проблемы этиологии, патогенеза, дифференцированного лечения / В кн.: Нерешенные и спорные проблемы современной гастроэнтерологии. – М.: МЕДпресс-информ, 2013. С. 85-107.

4. Диагностика и лечение инфекции Helicobacter pylori – отчет согласительной конференции Маастрихт IV/ Флоренция // Вестник практического врача. Спецвыпуск 1. 2012. С. 6-22.

5. Национаалные клинические рекомендации РОХ. 2016г.

6. Шептулин А.А. Язвенная болезнь: шагаем в ногу со временем. Крымский терапевтический журнал. №1 с 1-10, 2015